Структурний підрозділ «Міжнародний фаховий коледж моди і дизайну»
ВНЗ «КИЇВСЬКА АКАДЕМІЯ ПРИКЛАДНИХ МИСТЕЦТВ»

МЕТОДИЧНИЙ КОМПЛЕКС
З ДИСЦИПЛІНИ
«Основи пластичної анатомії»

для студентів спеціальності 022 «Дизайн»
Напрям: 02 «Мистецтво»

Київ-2024

Укладач ***Фаліна Тетяна Анатоліївна***

Методичний комплекс з дисципліни розглянуто та затверджено на засіданні педагогічної ради Структурного підрозділу «Міжнародний фаховий коледж моді і дизайну» ВНЗ «Київська Академія прикладних мистецтв».



Робоча навчальна програма
З ДИСЦИПЛІНИ
«Основи пластичної анатомії»

для студентів спеціальності 022 «Дизайн»
Напрям: 02 «Мистецтво»

Київ-2024

ЗМІСТ

1. Пояснювальна записка 5
2. Тематичний план 8
3. Зміст дисципліни 9
4. Список використаних джерел 14
5. Питання до підсумкового контролю 16
6. Модульна контрольна робота 19
7. Конспект лекцій 21
8. Додатки 112

ПОЯСНЮВАЛЬНА ЗАПИСКА

Мета дисципліни «Основи пластичної анатомії» – ознайомити студентів із характерними особливостями конструктивно-анатомічної будови людини, законами передачі пластики її рухів, допомогти набути практичних навичок зображення людського тіла, використовуючи виразні засоби різних видів мистецтва у поєднанні зі знаннями з пластичної анатомії. Знання з пластичної анатомії закріплюється в процесі конспектування та замальовок, а також контрольним опитуванням по вивченій темі.

Завдання:

1) сформувати основи фахових знань з пластичної анатомії;
2) засвоїти теоретичні знання з анатомії людини, тварин, послуговуватись анатомічною термінологією;
3) розвивати у студентів об'ємно-просторове бачення, розуміння конструктивно-анатомічної будови, законів об'ємної побудови і площинного зображення людського тіла.

Предмет вивчення навчальної дисципліни – анатомічні особливості людського тіла і способи його зображування на площині.

Міждисциплінарні зв'язки. Під час вивчення курсу «Пластична анатомія» застосовано принцип системності, тобто навчальна дисципліна базується на знаннях таких дисциплін як «Рисунок», «Основи креслення та нарисної геометрії», «Живопис», «Кольорознавство».

У результаті вивчення навчальної дисципліни студент повинен

знати:

- історію виникнення науки «пластичної анатомії»;
- основні пропорції та канони зображення постаті людини;
- відмінності в анатомічній будові чоловічої та жіночої постаті;
- мати загальні знання про скелетну основу людського тіла;
- мати загальні знання про м'язову систему людського тіла.

вміти:

- спираючись на знання з пластичної анатомії, уміти конструктивно вірно побудувати форму людського тіла та виразно промоделювати її;
- використовуючи знання пропорцій, конструкції та анатомічної будови людського тіла, виконувати самостійно зображення людини в різних видах та жанрах мистецтва;
- спираючись на знання з пластичної анатомії, уміти аналізувати твори митців, вміти розкривати особливості їх пластичної мови у зображенні людини.

У студентів мають бути сформовані **такі загальноосвітні компетентності**:

- володіння основами пластичної анатомії;
- готовність до реалізації зображувальних навичок у вивченні анатомічної будови людини;
- володіння анатомічними термінами;
- володіння навичками реалістичного зображення з натури фігури людини;
- володіння навичками зображення фігури людини різними рисувальними матеріалами;

- здатність застосовувати уявлення про пропорції, будову скелету, форму і функції м’язів, рух у різних суглобах тіла людини;
- здатність використовувати знання, уміння й навички в галузі пластичної анатомії для відтворення художнього образу;
- здатність використовувати знання з пластичної анатомії в педагогічній діяльності;

Основні форми організації навчального процесу – робота в аудиторії, виконання анатомічних замальовок та начерків – за літературою та репродукціями, з натури, по пам’яті. Самостійна робота з пластичної анатомії передбачає консультування під час аудиторних робіт. Кожне завдання після оцінки обговорюється із студентами для визначення позитивних сторін та помилок.

Шкала оцінювання навчальних досягнень: національна та ECTS

Сума балів за всі види навчальної діяльності	Оцінка ECTS	Оцінка за національною шкалою	
		для екзамену, курсового проекту (роботи), практики	для заліку
100-90	A	відмінно	зараховано
89-82	B	дуже добре	
82-75	C	добре	
74-65	D	задовільно	
64-50	E	достатньо	
49-35	FX	незадовільно з можливістю повторного складання	не зараховано
35-0	X	не зараховано з обов’язковим повторним вивченням дисципліни	



Тематичний план з дисципліни
«Основи пластичної анатомії»
***Спеціальність**: “Дизайн”*
(денна форма навчання)

№ з/п	*Назва теми*	*Кількість годин*				
		Всього	*Теорет. заняття*	*Лабора-торні заняття*	*Самос-тійні роботи*	*Форма контролю*
	3 семестр					
Змістовний модуль 1						
1	Загальні відомості про анатомічну будову голови та шиї людини	4	2	2	2	Усне опитування
2	Кістки черепа	3	1	2	1	Усне опитування
3	Кістки обличчя	4	1	1	1	Усне опитування
4	М’язи та сухожилля	4	2	1	2	Усне опитування
5	М’язи та окреслення обличчя	4	1	1	1	Усне опитування
6	Анатомічна будова носа	4	1	1	1	Усне опитування
7	Анатомічна будова губ	4	1	1	1	Усне опитування
8	Анатомічна будова вуха	4	2	1	2	Усне опитування
9	Анатомічні особливості ока	4	1	1	1	Усне опитування
10	Нижня щелепа	4	1	1	1	Усне опитування
11	М’язи та окреслення шиї	4	2	1	2	Усне опитування
12	Модульний контроль	2		2		Контрольна робота
	Всього	**60**	**15**	**15**	**30**	**Залік**

ЗМІСТ ДИСЦИПЛІНИ

Тема 1. Загальні відомості про анатомічну будову голови та шиї людини

Сполучення кісток черепа між собою. Шви. Конструктивні особливості черепа, становлення його форми в індивідуальному і історичному розвитку. Функціональне значення кісток черепа, їх поділ на мозкову і лицеву частину черепа. Череп людини як ціле. Лицевий кут, вплив конфігурації мозкової частини черепа на форму голови. Нижня щелепа її сполучення і рух. Побудова черепа: середня лінія, основні плани і границі. Очна впадина, порожнина рота та носа. Побудова черепа у фронтальній проекції по відношенню до ока. Композиція рисунка, розміщення зображення на аркуші. Зв'язок окремих елементів між собою. Побудова зображення за правилами перспективи.

Практичне завдання: Будова черепа людини.

Завдання для самостійної роботи: Різновиди кісток, м'язів та суглобів людини. Зображення різних видів кісток, м'язів і суглобів

Література:

1. Анатомія людини / за ред. В.Г.Ковешнікова. Луганськ: Шико – Віртуальна реальність, 2008. Т.3. 400 с.
2. Анатомія людини : в трьох томах / під ред. В. Г. Ковешнікова. Луганськ: Шико – Віртуальна реальність, 2005. Т. 1. 328 с.
3. Гетьман Ю. А., Стельмах Л. С. Рисунок. Вивчення і зображення голови людини. Навчальний посібник для студентів спеціальності «Дизайн» денної та заочної форми навчання. Луцьк: ЛНТУ, 2010. 92 с.
4. Головацький А. С., Черкасов В. Г., Сапін М. Р., Парахін А. І., Ковальчук О. І. Анатомія людини: підручник: у 3 томах. Вінниця: Нова книга, 2016. 1200 с.
5. Дворник Ю. В. Жива вода рисунка. Тернопіль: Навчальна книга – Богдан, 2009. 176 с.

Тема 2. Кістки черепа

Мозкова і лицева частина черепа. Шви і кістки сполучені ними. Основні плани і границі. Визначення додаткових планів. Очна впадина її різновидності і форма. Вікові, статеві і індивідуальні особливості черепа. тонова побудова рисунка з виявленням об'єму. Побудова черепа у профільній проекції по відношенню до ока. Композиція рисунка, розміщення зображення на аркуші. Зв'язок окремих елементів між собою. Побудова зображення за правилами перспективи. побудова черепа у тричвертному розвороті по відношенню до ока. Композиція рисунка, розміщення зображення на аркуші. Зв'язок окремих елементів між собою. Побудова зображення за правилами перспективи.

Практичне завдання: Кістки черепа людини, їх особливості та поєднання

Завдання для самостійної роботи: Зображення черепа людини в трьох ракурсах (анфас, профіль, з потилиці)

Література:

6. Мірчук З. П., Мірчук М. В. Анатомія людини. Навчальний посібник. Дрогобич: Вимір, 2007. 327 с.

7. Наталуха І. М., Апальков В. В., Рибін С. В. Пластична анатомія: підручник. Харків: ХДАДМ, Майдан, 2018. 206 с.
8. Неттер Ф. Атлас анатомії людини / пер. з англ. А. А. Цегельський. Львів: Наутілус, 2004. 529 с.
9. Петрик О. І. Пластична анатомія: навч. посіб. Луцьк: РВВ «Вежа» Волинського держ. ун-ту ім. Лесі Українки, 2001. 144 с.

Тема 3. Кістки обличчя

Череп. Кістки мозкового черепа: потилична, лобна, дві тім'яні, дві вискові, дві клиновидні і решітчаста. Загальна форма черепа. Лицьовий череп. Очні западини, грушовидний отвір. Верхні щелепні кістки, виличні кістки, нижня щелепа - щелепний суглоб. Вікові особливості черепа.

Практичне завдання: Кістки обличчя людини, їх особливості та поєднання.

Завдання для самостійної роботи: Зображення обличчя людини в двох ракурсах (анфас, профіль).

Література:

1. Андрійканич А. Курс пластичної анатомії людини: навчальний посібник. Чернівці: Букрек, 2010. 125 с.
2. Веремчук В. С. Основи пластичної анатомії та малюнка. Київ: Приватна школа, 2012. 330 с.
3. Bammes, Gottfried: Wir zeichnen den Menschen: Grundlegung. Berlin: Volk u. Wissen, 1989. 320 s.

Тема 4. М'язи та сухожилля

Будова м'язів. М'язові скорочення: сінергісти та антагоністи. Поділення м'язів на довгі, широкі і короткі. Назви м'язів. М'язи тулуба (ділянки грудини і живота). Великий грудний і малий грудний м'язи, передній зубчастий м'яз, зовнішній косий і внутрішній косий м'язи живота, пірамідальний м'яз. Трапецієвидний м'яз і широкий м'яз спини.

Практичне завдання: М'язи торсу людини

Завдання для самостійної роботи: Зображення різних видів кісток, м'язів і суглобів

Література:

1. Черкасов В. Г., Кравчук С. Ю. Анатомія людини. Вінниця: Нова книга, 2011. 640 с.
2. Черкасов В. Г., Хмара Т. В., Макар Б. Г., Проняев Д. В. Анатомія людини. Чернівці: Мед.університет, 2012. 462 с.
3. Чорнокульський С. Т. Анатомія кісток та їх з'єднань. Київ: Книга Плюс, 2015. 159 с.

Тема 5. М'язи та окреслення обличчя

Вискові і власне жувальні м’язи. Мімічні, або шкіряні, м’язи та їх розміщення. М’язи верхньої частини обличчя: лобний м’яз, пірамідальний м’яз, м’яз брів і коловий м’яз ока. М’язи нижньої частини обличчя. Участь м’язів обличчя у міміці. Відповідність передачі емоційних станів до включення тих чи інших м’язів обличчя. Пластична анатомія ока, вуха і носа.

Практичне завдання: Мімічні та жувальні м’язи

Завдання для самостійної роботи: Зображення черепа людини в двох ракурсах (анфас, профіль)

Література:

1. Туманов І. М. Рисунок, живопис, скульптура: Теоретикометодологічні основи комплексного навчання: навчальний посібник. Львів: Аверс, 2010. 496 с.
2. Фредерік Мартіні Анатомічний атлас людини: пер. з 8-го англ. вид / наук.ред.пер. В. Г.Черкасов. Київ: ВСВ «Медицина», 2011. 128 с.
3. Черкасов В. Г., Гумінський Ю. Й., Черкасов Е. В., Школьніков В. С. Історія анатомія (хронологія розвитку та видатні анатоми). Луганськ: ТОВ «Віртуальна реальність», 2012. 148 с.

Тема 6. Анатомічна будова носа

Ніс кістковий і хрящовий скелет носа, побудова носа. Порожнина носа: розділ перегородкою на дві половини, перехід в задній частині у верхній відділ порожнини глотки – носоглотку. Кожна половинка носа верхніми та середніми раковинами решітчастої кістки і нижньою носовою раковиною розділена на 3 носові ходи: верхній, середній і нижній. Загальний носовий хід.

Практичне завдання: Кістки та м’язи носа людини.

Завдання для самостійної роботи: Зображення носа людини (анфас, профіль)

Література:

1. Петрик О. І. Пластична анатомія: навч. посіб. Луцьк: РВВ «Вежа» Волинського держ. ун-ту ім. Лесі Українки, 2001. 144 с.
2. Свиридов О. І. Анатомія людини. Київ: Вища школа, 2000. 399 с.
3. Сидоренко П. І., Бондаренко Г. О., Куц С. О. Анатомія та фізіологія людини: підручник. Київ: Кондор, 2015. 248 с.

Тема 7. Анатомічна будова губ

Рот побудова рота. Губи. Губи (labia oris) складаються з верхньої губи (labium superius) та нижньої губи (labium inferius) і сформовані коловим м’язом рота. Ззовні губи рота вкриті шкірою і зсередини вистелені слизовою оболонкою. Кожна губа має зовнішню, проміжну і внутрішню поверхні.

Практичне завдання: М’язи губ людини.

Завдання для самостійної роботи: Зображення губ людини (анфас, профіль)

Література:

1. Мірчук З. П., Мірчук М. В. Анатомія людини. Навчальний посібник. Дрогобич: Вимір, 2007. 327 с.

2. Наталуха І. М., Апальков В. В., Рибін С. В. Пластична анатомія: підручник. Харків: ХДАДМ, Майдан, 2018. 206 с.
3. Неттер Ф. Атлас анатомії людини / пер. з англ. А. А. Цегельський. Львів: Наутілус, 2004. 529 с.

Тема 8. Анатомічна будова вуха

Вухо вушна раковина і її розміщення на черепі. Видима частина органу – вушна раковина. Склад вушної раковини – еластична хрящова тканина, яка обтягнута тонкою шкірою з невеликим прошарком жиру. Склад органу слуху: зовнішнє вухо – раковина й слуховий прохід; середнє вухо –невелика порожнина, у якій розташовується барабанна перетинка, Євстахієва труба та слухові кісточки; внутрішнє вухо – включає равлика, що відповідає за перетворення акустичних хвиль на електричні сигнали, а також систему лабіринтів; інші елементи – сполучні тканини та нервові закінчення.

Практичне завдання: Кістки та м’язи вуха людини.

Завдання для самостійної роботи: Зображення вуха людини в трьох ракурсах (анфас, профіль, з потилиці)

Література:

1. Джахірул Амін Анатомія для художників: наочний посібник із зображення людського тіла / перевод О. Пелипенко. Київ, 2022. 304 с.
2. Михайленко В. С, Яковлев М. І. Основи композиції. Київ: «Каравела», 2004. 302 с.
3. Bammes, Gottfried: Der Nackte Mensch: Grundlegung. Berlin: Volk u. Wissen, 1982. 320 s.

Тема 9. Анатомічні особливості ока

Око його форма, повіки, розміщення в очниці черепа. Око як живий оптичний прилад. Кулеподібна форма ока. Зовнішній шар – верхня біла частина ока (склера), внутрішні шари (пігментована судинна оболонка), які забезпечують непроникність ока, за винятком його оптичної осі. Зорові складові: перша лінза (рогівка – прозора частина ока), яка виконує більшу частину скупчення світла від зовнішнього світу; отвір (зіниця) у діафрагмі (райдужна оболонка – кольорова частина ока), котра відповідає за кількість світла, що потрапляє всередину ока; друга лінза (кришталик), що виконує решту фокусування світла в зображеннях; світлочутлива частина ока (сітківка), куди потрапляють і де обробляються зображення.

Практичне завдання: М’язи ока людини.

Завдання для самостійної роботи: Зображення ока людини (анфас, профіль)

Література:

1. Головацький А. С., Черкасов В. Г., Сапін М. Р., Парахін А. І., Ковальчук О. І. Анатомія людини: підручник: у 3 томах. Вінниця: Нова книга, 2016. 1200 с.
2. Дворник Ю. В. Жива вода рисунка. Тернопіль: Навчальна книга – Богдан, 2009. 176 с.

3. Barrington Barber Anatomy for Artists: The Complete Guide to Drawing the Human Body Kindle Edition: Arcturus (November 30, 2015) 153 p.

Тема 10. Нижня щелепа

Кістки мозкового черепа: потилична, лобна, дві тім'яні, дві вискові, дві клиновидні і решітчаста. Загальна форма черепа. Лицьовий череп. Очні западини, грушовидний отвір. Верхні щелепні кістки, виличні кістки, нижня щелепа – щелепний суглоб. Вікові особливості черепа. Нижня щелепа (mandibula) – непарна кістка,що утворює правий і лівий скронево-нижньощелепний суглоб. Тіло нижньої щелепи.

Практичне завдання: Кістки та м'язи нижньоъ щелепи людини.

Завдання для самостійної роботи: Зображення м'язів нижньої щелепи у трьох ракурсах

Література:

4. Андрійканич А. Курс пластичної анатомії людини: навчальний посібник. Чернівці: Букрек, 2010. 125 с.
5. Веремчук В. С. Основи пластичної анатомії та малюнка. Київ: Приватна школа, 2012. 330 с.
6. Ган Н. Курс пластичної анатомії людини. Київ: Мистецтво, 1965. 68 с

Тема 11. М'язи та окреслення шиї

Поверхневий шар м'язів. Широкий підшкірний м'яз шиї. Грудино-ключично-соковидний м'яз, його початок, прикріплення і функція. Середні м'язи під'язичні грудино-щитовидний, щитовидно-під'язичний, грудинопід'язичний, лопаточно-під'язичний їх початок прикріплення і функція. Органи шиї. Гортань, трахея, їх основні хрящі. Статеві і вікові відмінності гортані. Щитовидна залоза її частини, перешийок, функції, статеві особливості.

Практичне завдання: М'язи голови та шиї людини. Мімічні та жувальні м'язи

Завдання для самостійної роботи: Зображення м'язів шиї у трьох ракурсах

Література:

1. Анатомія людини / за ред. В.Г.Ковешнікова. Луганськ: Шико – Віртуальна реальність, 2008. Т.3. 400 с.
2. Анатомія людини : в трьох томах / під ред. В. Г. Ковешнікова. Луганськ: Шико – Віртуальна реальність, 2005. Т. 1. 328 с.
3. Гетьман Ю. А., Стельмах Л. С. Рисунок. Вивчення і зображення голови людини. Навчальний посібник для студентів спеціальності «Дизайн» денної та заочної форми навчання. Луцьк: ЛНТУ, 2010. 92 с.

СПИСОК ВИКОРИСТАНИХ ДЖЕРЕЛ

1. Анатомія людини / за ред. В.Г.Ковешнікова. Луганськ: Шико – Віртуальна реальність, 2008. Т.3. 400 с.
2. Анатомія людини : в трьох томах / під ред. В. Г. Ковешнікова. Луганськ: Шико – Віртуальна реальність, 2005. Т. 1. 328 с.
3. Андрійканич А. Курс пластичної анатомії людини: навчальний посібник. Чернівці: Букрек, 2010. 125 с.
4. Веремчук В. С. Основи пластичної анатомії та малюнка. Київ: Приватна школа, 2012. 330 с.
5. Ган Н. Курс пластичної анатомії людини. Київ: Мистецтво, 1965. 68 с
6. Гетьман Ю. А., Стельмах Л. С. Рисунок. Вивчення і зображення голови людини. Навчальний посібник для студентів спеціальності «Дизайн» денної та заочної форми навчання. Луцьк: ЛНТУ, 2010. 92 с.
7. Головацький А. С., Черкасов В. Г., Сапін М. Р., Парахін А. І., Ковальчук О. І. Анатомія людини: підручник: у 3 томах. Вінниця: Нова книга, 2016. 1200 с.
8. Дворник Ю. В. Жива вода рисунка. Тернопіль: Навчальна книга – Богдан, 2009. 176 с.
9. Джахірул Амін Анатомія для художників: наочний посібник із зображення людського тіла / перевод О. Пелипенко. Київ, 2022. 304 с.
10. Михайленко В. С, Яковлев М. І. Основи композиції. Київ: «Каравела», 2004. 302 с.
11. Мірчук З. П., Мірчук М. В. Анатомія людини. Навчальний посібник. Дрогобич: Вимір, 2007. 327 с.
12. Наталуха І. М., Апальков В. В., Рибін С. В. Пластична анатомія: підручник. Харків: ХДАДМ, Майдан, 2018. 206 с.
13. Неттер Ф. Атлас анатомії людини / пер. з англ. А. А. Цегельський. Львів: Наутілус, 2004. 529 с.
14. Петрик О. І. Пластична анатомія: навч. посіб. Луцьк: РВВ «Вежа» Волинського держ. ун-ту ім. Лесі Українки, 2001. 144 с.
15. Свиридов О. І. Анатомія людини. Київ: Вища школа, 2000. 399 с.
16. Сидоренко П. І., Бондаренко Г. О., Куц С. О. Анатомія та фізіологія людини: підручник. Київ: Кондор, 2015. 248 с.
17. Туманов І. М. Рисунок, живопис, скульптура: Теоретикометодологічні основи комплексного навчання: навчальний посібник. Львів: Аверс, 2010. 496 с.
18. Фредерік Мартіні Анатомічний атлас людини: пер. з 8-го англ. вид / наук.ред.пер. В. Г.Черкасов. Київ: ВСВ «Медицина», 2011. 128 с.
19. Черкасов В. Г., Гумінський Ю. Й., Черкасов Е. В., Школьніков В. С. Історія анатомія (хронологія розвитку та видатні анатоми). Луганськ: ТОВ «Віртуальна реальність», 2012. 148 с.
20. Черкасов В. Г., Кравчук С. Ю. Анатомія людини. Вінниця: Нова книга, 2011. 640 с.
21. Черкасов В. Г., Хмара Т. В., Макар Б. Г., Проняев Д. В. Анатомія людини. Чернівці: Мед.університет, 2012. 462 с.

22. Чорнокульський С. Т. Анатомія кісток та їх з’єднань. Київ: Книга Плюс, 2015. 159 с.
23. Bammes, Gottfried: Wir zeichnen den Menschen: Grundlegung. Berlin: Volk u. Wissen, 1989. 320 s.
24. Bammes, Gottfried: Der Nackte Mensch: Grundlegung. Berlin: Volk u. Wissen, 1982. 320 s.
25. Barrington Barber Anatomy for Artists: The Complete Guide to Drawing the Human Body Kindle Edition: Arcturus (November 30, 2015) 153 p.

Електронні інформаційні ресурси

1. Національна бібліотека України імені В. В. Вернадського http://www.nbuv.gov.ua/
2. Державна науково-педагогічна бібліотека України ім. В. О. Сухомлинського www.dnpb.gov.ua/
3. Бібліотека українських підручників http://pidruchniki.ws/
4. http://graphic.org.ru/anatomy.html анатомія для художників, книги
5. http://www.anatomy.tj/bones_head.php анатомічний атлас

Структурний підрозділ «Міжнародний фаховий коледж моди і дизайну»
ВНЗ «КИЇВСЬКА АКАДЕМІЯ ПРИКЛАДНИХ МИСТЕЦТВ»

Питання до підсумкового контролю
З ДИСЦИПЛІНИ
«Основи пластичної анатомії»

Спеціальність: 022 «Дизайн»
Напрям: 02 «Мистецтво»

Київ-2024

ПИТАННЯ ДО ПІДСУМКОВОГО КОНТРОЛЮ

1. Що вивчає пластична анатомія? З яких основних розділів вона складається?
2. На які анатомічні частини ми ділимо скелет людини? Скільки всього кісток має скелет?
3. Конструктивні особливості скелета людини: кістки, суглоби і з'єднання.
4. Що ви знаєте про загальні форми тіла?
5. Пропорції тіла людини.
6. Що визначає термін «анатомія»? для чого треба вивчати анатомію перукарю та візажисту?
7. Із яких відділів складається череп людини?
8. Скільки кісток входить до лицьового відділу черепа? Перелічить їх.
9. Що таке «атлант», де він знаходиться?
10. З яких кісток складається лицевий відділ черепу?

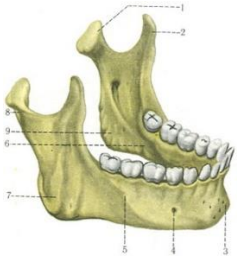

11. Що це за кістка? Де вона знаходиться, з яких частин складається?
12. Перерахуйте: непарні кістки мозкового відділу черепа; парні кістки лицьового відділу черепа.
13. Підпишіть кістки:

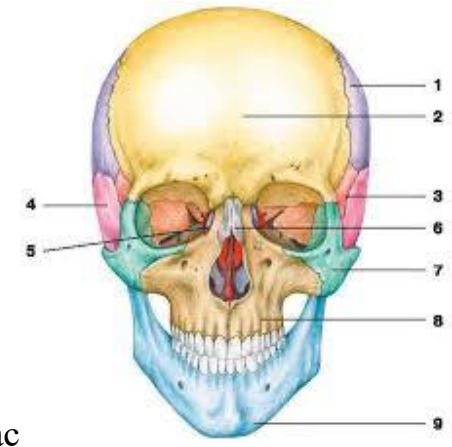

анфас

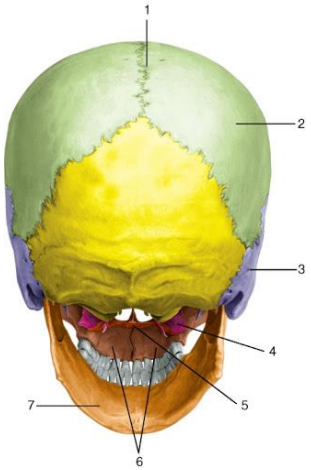

затилок

14. З якими кістками з'єднується тім'яна кістка?
15. Які кістки формують очний отвір?
16. Яким чином вивчали анатомію у давнину? Для чого потрібно вивчати анатомію художникам та дизайнерам?
17. Скільки шийних хребців має людина, жирафа, кролик?
18. З яких кісток складається мозковий відділ черепу людини?
19. На якій кістці знаходиться слуховий отвір?

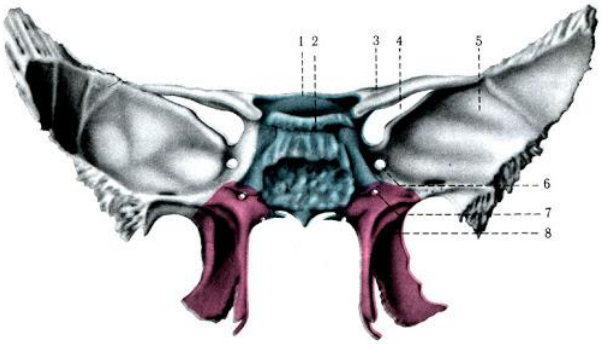

20. Що це за кістка? Де вона знаходиться, з яких частин складається?

21. Перерахуйте: парні кістки мозкового відділу черепа; парні кістки лицьового відділу черепа.

22. Підпишіть кістки:

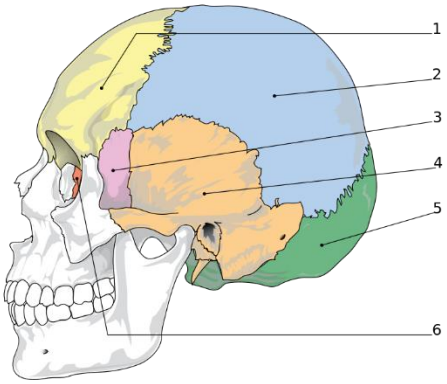

профіль

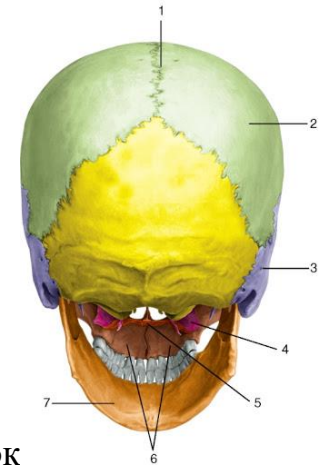

затилок

23. З якими кістками з’єднується лобова кістка?

24. Де знаходиться решітчаста кістка? Опишіть її.

25. З яких частин складається людський орган слуху?

Структурний підрозділ «Міжнародний фаховий коледж моди і дизайну»
ВНЗ «КИЇВСЬКА АКАДЕМІЯ ПРИКЛАДНИХ МИСТЕЦТВ»

Модульна контрольна робота
З ДИСЦИПЛІНИ
«Основи пластичної анатомії»

Спеціальність: 022 «Дизайн»
Напрям: 02 «Мистецтво»

Київ-2024

ПРАКТИЧНІ ЗАВДАННЯ (МКР)

1. Замальовок скелета та черепа.
2. Замальовок грудної клітки з плечовим поясом.
3. Замальовок голови та шиї.
4. Замальовок м’язів тулуба.
5. Замальовок м’язів тазу та нижніх кінцівок.
6. Грудний хребець (вигляд зверху і збоку).
7. Крижі (вигляд ззаду).
8. Хребетний стовп (спереду, ззаду і збоку).
9. Мозкова і лицева частина черепа.
10. Шви і кістки сполучені ними.
11. Основні плани і границі.
12. Визначення додаткових планів.
13. Очна впадина її різновидності і форма.
14. Вікові, статеві і індивідуальні особливості черепа.
15. Грудна клітка з плечовим поясом.
16. Грудина (вигляд спереду і збоку).
17. Плечова кістка (вигляд спереду і ззаду).
18. Кістки передпліччя (вигляд спереду і ззаду).
19. Кістки кисті з поділом їх на частини.
20. Стегнова кістка.
21. Кістки гомілки.
22. Колінний суглоб.
23. Кістки стопи.
24. М’язи шиї спереду. Екорше.
25. М’язи шиї на передньо-боковій поверхні. Екорше.
26. Розміщення під’язичної кістки і гортані на шиї. Схематичний рисунок.
27. Шия натурщика при повороті голови в бік.
28. Поверхові м’язи плеча і передпліччя.
29. Зарисовки кисті в різних положеннях (конструктивні).
30. Око його форма, повіки, розміщення в очниці черепа.
31. Вухо вушна раковина і її розміщення на черепі.
32. Ніс кістковий і хрящовий скелет носа, побудова носа.
33. Рот побудова рота. Губи.
34. Посмішка, сміх, регіт – побічна дія м’яза на нижні повіки.
35. Лобний м’яз, три стадії його спільної з очима дії; увага, здивування, страх.

Структурний підрозділ «Міжнародний фаховий коледж моди і дизайну»
ВНЗ «КИЇВСЬКА АКАДЕМІЯ ПРИКЛАДНИХ МИСТЕЦТВ»

Конспект лекцій
З ДИСЦИПЛІНИ
«Основи пластичної анатомії»

Спеціальність: 022 «Дизайн»
Напрям: 02 «Мистецтво»

Київ-2024

ТЕМА 1. ЗАГАЛЬНІ ВІДОМОСТІ ПРО АНАТОМІЧНУ БУДОВУ ГОЛОВИ ТА ШИЇ ЛЮДИНИ

Шийні, грудні, поперекові хребці.

Шийні хребці (vertebrae cervicales). У людини, як у всіх ссавців, є 7 шийних хребців. До речі, і довга шия жирафа, і коротка шия миші містять по 7 хребців. Шийні хребці людини відрізняються від інших хребців не тільки меншими розмірами, але й круглим отвором у поперечному відростку – поперечний отвір (foramen transversarium), що дуже важливо. Через ці отвори, починаючи з VI шийного хребця догори, проходить хребтова артерія, що кровопостачає головний мозок. Кожен поперечний відросток закінчується переднім горбком і заднім горбком (tuberculum anterius et tuberculum posterius). Передній горбок VI шийного хребця значно більший, ніж горбки інших хребців. Біля нього проходить загальна сонна артерія, тому його називають сонним горбком (tuberculum caroticum). При кровотечах в ділянках голови і шиї до нього можна притиснути сонну артерію і зупинити кровотечу. Суглобові відростки мають круглу гладку суглобову поверхню, причому на верхніх відростках вона спрямована назад і дещо догори, а на нижніх – вперед і дещо вниз. Остисті відростки короткі, їх довжина зростає від II до VII хребця, а кінці остистих відростків II–V хребців роздвоєні. Найдовшим і потовщеним є остистий відросток VII хребця, він дещо виступає, тому VII хребець називають виступним хребцем (vertebra prominens). Верхівку цього остистого відростка легко знайти на живій людині, він служить орієнтиром проведення межі між ділянкою шиї та спини.

Перший і другий шийні хребці людини за будовою значно відрізняються від інших хребців, бо з'єднують череп з хребтом.

I шийний хребець – атлант (atlas) не має тіла, остистого і суглобових відростків. Форма його кільцеподібна. З боків I хребця розташовані бічні маси атланта (massae laterales atlantis), до яких приєднані передня і задня дуги атланта (arcus anterior atlantis et arcus posterior atlantis), утворюючи великий круглий хребцевий отвір.

На передній поверхні передньої дуги є передній горбок (tuberculum anterius), на внутрішній поверхні дуги – ямка зуба (fovea dentis) для з'єднання із зубом II шийного хребця. На задній поверхні задньої дуги атланта виступає задній горбок (tuberculum posterius). Поперечні відростки атланта мають всі характерні для шийних хребців структурні елементи. На верхній і нижній поверхнях бічних мас міститься верхня суглобова поверхня і нижня суглобова поверхня (facies articularis superior et facies articularis inferior). Верхні суглобові поверхні еліпсоподібної форми, ввігнуті, служать для з'єднання з виростками потиличної кістки, нижні – з осьовим хребцем.

II шийний хребець – осьовий хребець (axis).

Його А. Везалій назвав обертовим. При поворотах голови атлант разом із черепом обертається навколо зуба. Ця особливість відрізняє II хребець від інших хребців. Від його тіла відходить догори зуб осьового хребця (dens axis)

циліндричної форми, що має верхівку зуба (apex dentis) і дві суглобові поверхні. Передня суглобова поверхня (facies articularis anterior) з'єднується з ямкою зуба атланта, а задня суглобова поверхня (facies articularis posterior) – з поперечною зв'язкою атланта. З боків від зуба розташовані дві верхні суглобові поверхні (facies articulares superiores) для з'єднання з нижніми суглобовими поверхнями атланта. Осьовий хребець має типові нижні суглобові відростки, їхні суглобові поверхні спрямовані вперед і вниз. Остистий відросток короткий, масивний, з роздвоєним кінцем.

Дванадцять грудних хребців (vertebrae thoracicae) з'єднуються з ребрами, що обумовлює особливості їх будови. На бічних поверхнях тіл хребців розташовані верхня і нижня реброві ямки (foveae costales superior et inferior), які на суміжних хребцях утворюють ямку для головки ребра. Винятком є I, X, XI, XII грудні хребці. На тілі I грудного хребця є ціла ямка для головки I ребра і пів'ямка для головки II ребра. X грудний хребець має на верхньому краї тіла лише верхню пів'ямку для головки X ребра, а на тілі XI і XII хребців розміщені цілі ямки для прикріплення головок XI і XII ребер. Поперечні відростки грудних хребців довгі, відхилені назад, їхні кінці потовщені. На передній поверхні кожного поперечного відростка десяти верхніх грудних хребців є реброва ямка поперечного відростка (fovea costalis processus transversi) для з'єднання з горбком відповідного ребра. На коротких поперечних відростках XI і XII грудних хребців реброві ямки відсутні, бо вони з ребрами не з'єднуються. Остисті відростки грудних хребців довші, ніж шийних хребців, нахилені вниз. Суглобові відростки грудних хребців розташовані у лобовій площині. Суглобові поверхні верхніх суглобових відростків спрямовані назад, а нижніх – вперед.

П'ять поперекових хребців (vertebrae lumbales) мають всі основні структурні компоненти типових хребців, але наявні певні відмінності. У зв'язку з великим навантаженням тіла поперекових хребців є найбільш масивними. Поперечний розмір тіла хребця більший за передньо-задній, а їх висота поступово збільшується від I до V хребця. Хребцевий отвір великий, трикутної форми із закругленими кутами. Поперечні відростки тонкі та плоскі, розташовані у лобовій площині, їх кінці дещо відхилені назад. Біля основи кожного поперечного відростка є невеликий виступ – додатковий відросток (processus accessorius). Остисті відростки короткі і плоскі, їх кінці стовщені, спрямовані назад. Таке положення остистих відростків поперекових хребців забезпечує велику рухливість хребта в цій ділянці. Суглобові поверхні на суглобових відростках розташовані в стріловій площині; на верхніх відростках ці поверхні обернені до середини, а на нижніх – назовні. Кожен верхній суглобовий відросток має невеликий горбок – соскоподібний відросток (processus mamillaris).

Хребет – це основа скелета людини і одна з найважливіших його систем. Саме він захищає спинний мозок і підтримує тіло у вертикальному положенні. Крім того, хребет забезпечує захист головного мозку від струсів при русі людини. Відбувається це завдяки його високим амортизаційним властивостями. Пояснити їх можна особливою будовою хребта – він складається з 24 хребців.

Вони групуються в чотири відділи, об’єднаних спільними властивостями. Серед них великими особливостями відрізняється кожен шийний хребець. Анатомія, що вивчається в школі, не дає повного уявлення про це. Тому так часто зустрічаються пошкодження шийного відділу хребта. А це дуже небезпечно, так як в цьому місці він досить крихкий. І кожній людині бажано знати, які особливості має кожен шийний хребець

Анатомія шийного відділу

Хребет виконує дуже важливі функції щодо захисту спинного мозку. Він додає жорсткість скелету і пом’якшує поштовхи при ходьбі. Крім того, хребет



дозволяє виконувати різні рухи. Адже він є основою скелета людини, підтримує тіло у вертикальному положенні і амортизує поштовхи. Кожен відділ має особливу кількість і будову хребців. Найбільше їх у грудному відділі, і там вони найбільші. Хребці в попереку і крижах розташовані дуже близько один до одного, поступово зростаючись між собою до копчику.

Найбільш вразливим і крихким є шийний відділ хребта. Складається він з семи хребців, майже кожен з яких відрізняється особливою будовою. У цьому місці хребетний стовп злегка згинається вперед у вигляді букви «с». Шийний відділ хребта є найбільш мобільним і дозволяє виконувати різні рухи головою. Але через слабкість м’язів шиї і маленьких розмірів хребців це місце найбільш часто зазнає травм і пошкоджень.

Особливості шийних хребців

Усередині хребетного стовпа розташований спинний мозок. Його захист забезпечується особливою будовою хребців:

– передня ділянка називається тілом хребця і має циліндричну форму;

– позаду нього канал спинного мозку обмежується дугою хребця;

– крім того, у нього є остисті відростки, пронизані отворами для



кровоносних судин.

Але не так влаштований шийний хребець. Анатомія людини дозволяє зрозуміти, чому треба бути обережним і з якої причини так часто трапляються травми у шийному відділі. Хребці в цій області маленького розміру і дуже крихкі. Вони майже всі відрізняються за розміром і формою. Перший хребець називається «атлант», він скріплює хребет з черепом. Крім того, в нижній частині він складним способом з'єднується з другим хребцем, який називається «аксіс». Незвичайні за будовою також шостий і сьомий шийні хребці. Це можна пояснити тими функціями, які вони повинні виконувати. Особлива будова шийних хребців потрібна для того, щоб захистити спинний мозок, забезпечити потрібне живлення гловному мозку і можливість здійснювати різні дрібні рухи головою.

1 і 2 шийний хребець

Найбільш верхній хребець називається «атлант». Він є осьовим і не має тіла і остистого відростка. У цьому місці хребет з'єднується з потиличною кісткою, а спинний мозок з головним. Це визначає особливу будову «атланта»: він складається з двох дуг, які оздоблюють спинномозковий канал. Передня з них утворює спереду невеликий горбок, а ззаду – западину, яка суміщається з зубовидним відростком другого хребця. На задній дузі є борозенка, в якій розташовується хребетна артерія. Зверху суглобова частина «атланта» опукла, а



знизу – плоска. Те, що він займає проміжне положення між хребтом і головою, пояснює, чому така будова має перший шийний хребець. Анатомія розглядає також особливості другого хребця, який називається «аксіс». Він має загострений «зуб», на якому, як на

шарнірі, повертається «атлант» разом з головою. Така будова другого шийного хребця забезпечує можливість здійснювати обертальні рухи головою і нахили. Між «алантом» і «аксісом» немає міжхребцевого диска, вони утворюють складне з'єднання за типом суглоба. Тому часто в цьому місці трапляються травми, які порушують живлення головного мозку.

6 і 7 шийні хребці

Хребет донизу цього відділу трохи розширюється. Найбільшим тут є 7 шийний хребець. Він навіть виступає, і більшість людей можуть намацати його при нахиленою вперед голові. Тому його ще називають виступаючим. Саме по ньому часто орієнтуються при підрахунку хребців. У нижній частині у нього є поглиблення. Це місце з'єднання з першим ребром. 7 шийний хребець має ще одну особливість – отвори в поперечних відростках у нього або занадто малі, або їх немає зовсім. Він має довгі поперечні і один великий остистий відросток, який на відміну від інших не роздвоєний. Через цей хребець проходить поперечна вена, і він єдиний, який має дві пари нервових корінців. Часто в цьому місці відбувається відкладення солей і утворюється виступаючий «загривок». 6 шийний хребець ще називають «сонним». Це назву він отримав за те, що передній його горбок розташований дуже близько від сонної артерії, і в разі необхідності лікар притискає її до нього для зупинки кровотечі.

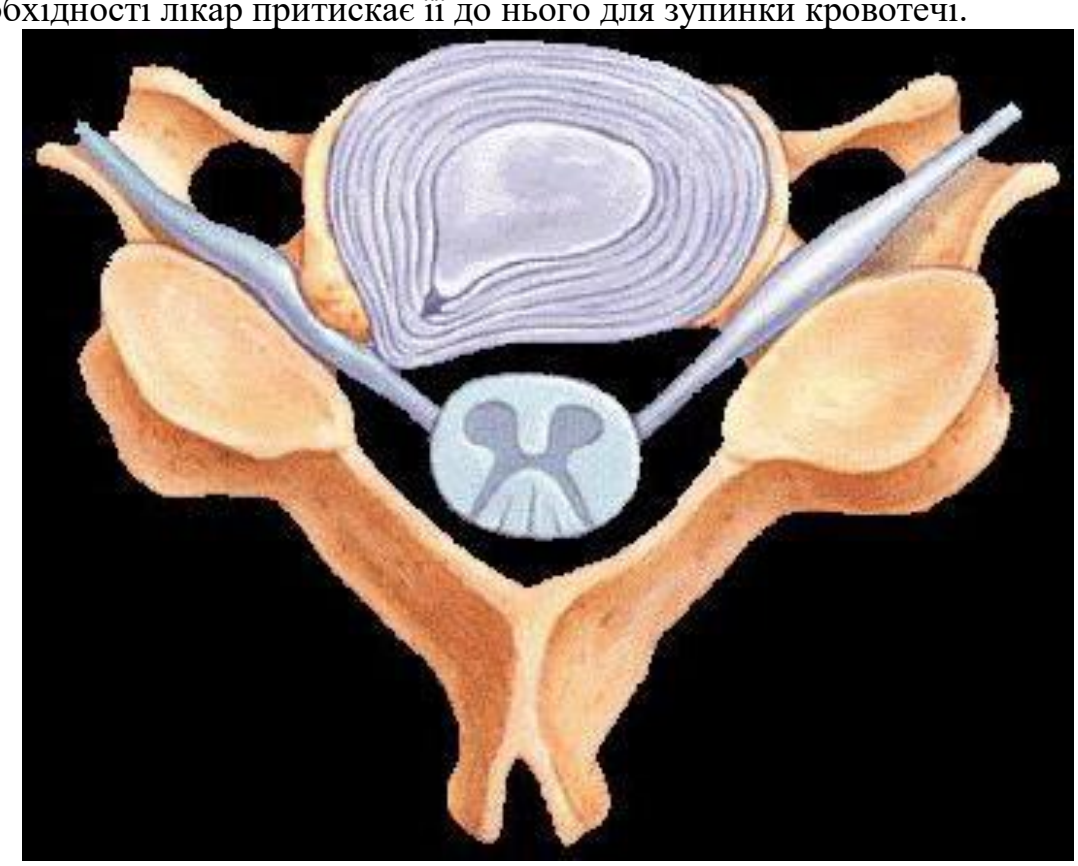

Інші хребці: характеристика

Для нормального функціонування тіла людини шийний відділ хребта повинен бути дуже рухливим. Це забезпечується його особливою будовою. Шийні хребці людини з третього по шостий мають дуже маленькі розміри. Отвори ж в їх тілі досить великі, схожі за формою на трикутник. Верхні краї хребців трохи виступають, утворюючи бортики. Суглобові їх відростки короткі

і розташовані трохи під кутом. 3, 4 і 5 шийний хребець мають ще невеликі поперечні відростки і розщеплені на краях остисті. В поперечних відростках розташовані отвори для кровоносних судин. Саме через них проходить головна хребетна артерія, яка живить головний мозок.

Для чого потрібна така будова?

Тіло людини влаштовано мудро, в ньому немає нічого зайвого, і всі деталі виконують якісь функції. Особливо це відноситься до шийного відділу хребта. Особлива будова його хребців потрібна для забезпечення кращої рухливості шиї, а також для захисту головного і спинного мозку. Часто саме від стану цієї частини хребетного стовпа залежить здоров'я людини.



Таке складне з'єднання хребців покликане захистити спинномозковий стовбур і кровоносні судини від пошкоджень. А будова шийних хребців з безліччю відростків дозволяє збільшити площу прикріплення до них безлічі м'язів. Адже в цьому відділі хребет людини найбільш рухливий. А особливе з'єднання між хребцями хоч і менш надійне, але зате більш функціональне.

Хребці

Хребет дорослої людини – це довгий S-подібно вигнутий стопи, що складається розташованих один над одним 33-34 хребців. У будові хребців чітко виражена одна важливих закономірностей будови кісткової системи. Там, де при незначному об'ємі кіст необхідно забезпечити міцність конструкції, зберігаючи її легкість, утворюється губчас речовина. Тіла хребців побудовані з губчастої речовини, вкритої по периферії тонко пластинкою щільної речовини. Характерне розташування балок губчастої речови відповідає лініям стиснення і розтягнення, що забезпечує міцність хребців. Міцніс хребтового стовпа, як системи, залежить від з'єднань хребців і потужного зв'язково апарату, який забезпечує йому значну гнучкість та рухливість.

Незалежно від відділу хребта, майже всі хребці гомологічні, тобто мають однако походження і загальний план будови, обумовлений вертикальним положенням тіла людин Хребет складається з 7 шийних хребців, 12 грудних хребців, 5 поперекових хребців, крижових хребців та 24 куприкових хребців. У немовлят є 33 окремих хребці. У дорос людини хребці нижнього відділу зростаються, утворюючи крижову кістку і куприк, то окремих хребців налічується 28.

Хребець складається з тіла хребця (corpus vertebrae), розташованого попереду, яке його опорною частиною. За тілом розташовується дуга хребця (arcus vertebrae), з'єднується з тілом хребця за допомогою двох ніжок дуги хребця (pedunculi arc vertebrae). Тіло і дуга обмежують хребцевий отвір (foramen vertebrale). Отвори всіх хреб формують хребтовий канал (canalis vertebralis), де розташований спинний мозок.

Поверхня тіла хребця, оберненого до хребцевого отвору, ввігнута, на ній є живиль отвори, у які входять кровоносні судини. Від дуги хребця відходять 7 відростків, до як прикріплюються м'язи. По серединній лінії відходить назад непарний найдовший остист відросток.

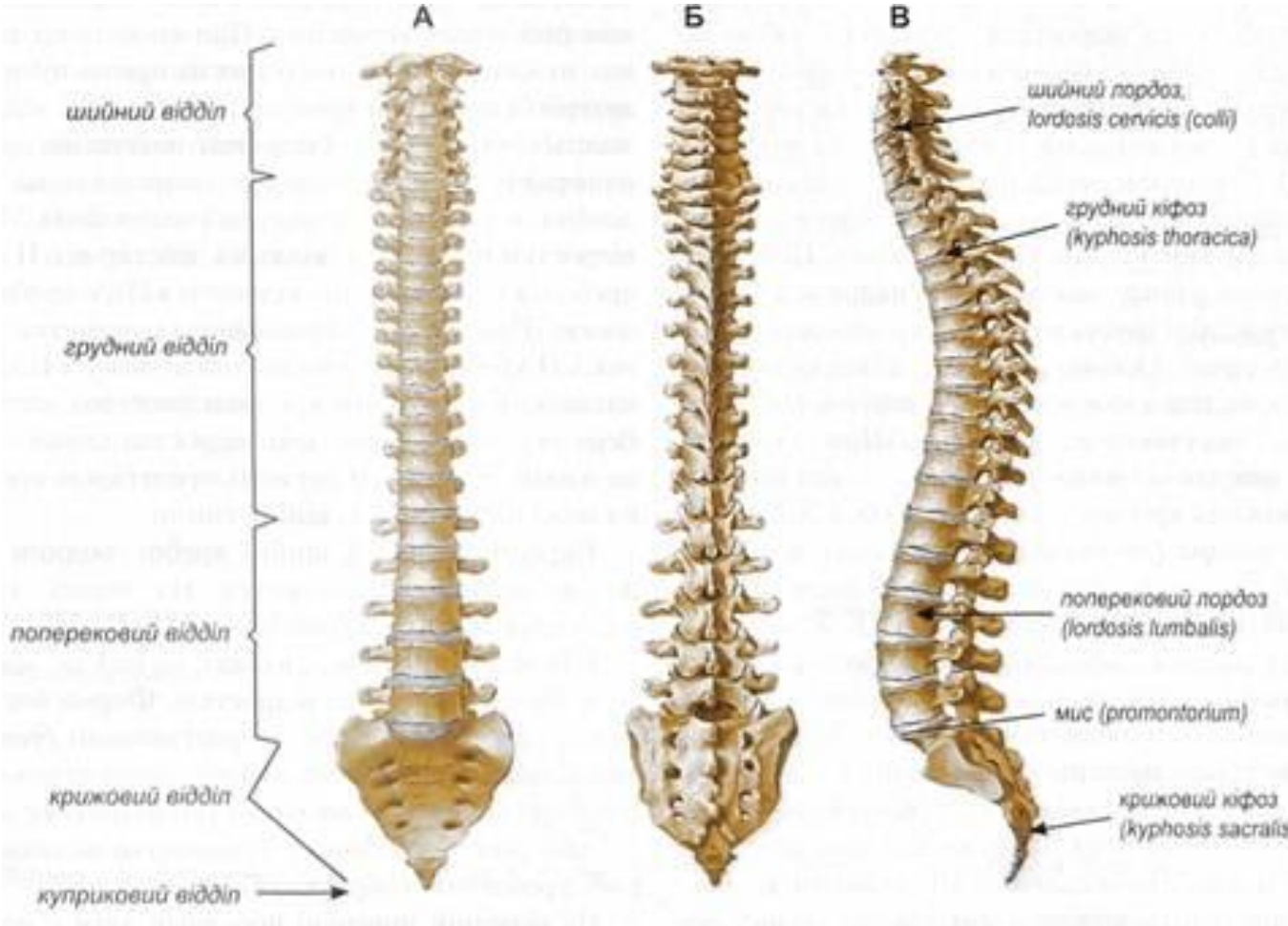

Рис. Хребтовий стовп (хребет), columna vertebralis. А – вигляд спереду; Б – вигл ззаду; В – вигляд збоку

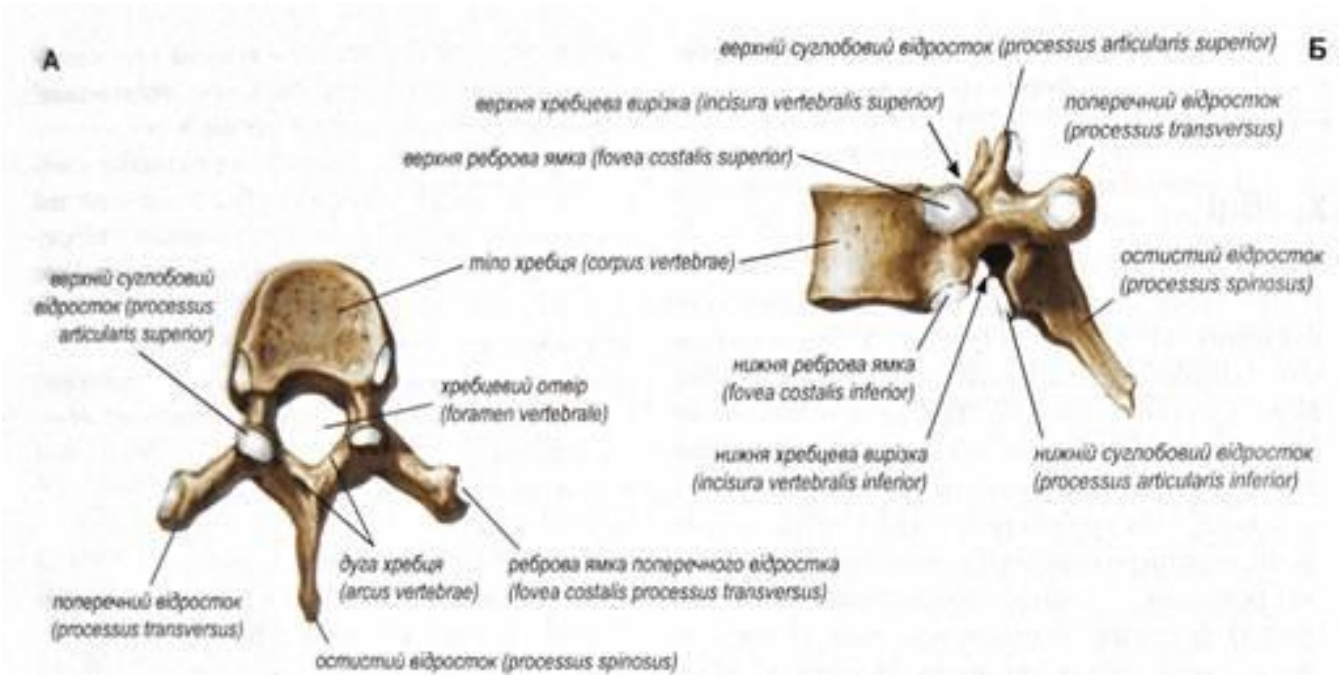

Будова грудного хребця. А – вигляд зверху, Б – вигляд збоку

У лобовій площині праворуч і ліворуч розташовується парний поперечний відросто Уверх і донизу від дуги спрямовані парні верхні і нижні суглобові відростки.

На суглобових відростках є плоскі суглобові поверхні для з'єднання із суміжним хребцями, відповідно верхня суглобова поверхня і нижня суглобова поверхня. У шийном відділі хребта площини суглобових поверхонь суглобових відростків розташована майж під кутом 45° до лобової площини. Ці поверхні поступово донизу змінюють свій напрям у поперековому відділі хребта вони вже розташовані у стріловій площині. Осно суглобових відростків обмежують верхню і нижню хребцеві вирізки (incisurae vertebral superiores et inferiores). При з'єднанні хребців між собою нижні і верхні хребцеві виріз двох суміжних хребців утворюють з обох боків міжхребцеві отвори, через які проходя спинномозкові нерви і кровоносні судини.

Шийні хребці. У людини, як у всіх ссавців, є 7 шийних хребців. До речі, і довга ш жирафа, і коротка шия миші містять по 7 хребців. Шийні хребці людини відрізняються в інших хребців не тільки меншими розмірами, але й круглим отвором у поперечном відростку – поперечний отвір, що дуже важливо. Через ці отвори, починаючи з VI шийно хребця догори, проходить хребтова артерія, що кровопостачає головний мозок. Кож поперечний відросток закінчується переднім горбком і заднім горбком (tuberculum anteri et tuberculum posterius). Передній горбок VI шийного хребця значно більший, ніж горб інших хребців. Біля нього проходить загальна сонна артерія, тому його називають сонн горбком. При кровотечах в ділянках голови і шиї до нього можна притиснути сонну артер і зупинити кровотечу. Суглобові відростки мають круглу гладку суглобову поверхн причому на верхніх відростках вона спрямована назад і дещо догори, а на нижніх – впер і дещо вниз. Остисті відростки короткі, їх довжина зростає від II до VII хребця, а кін остистих відростків II–V хребців роздвоєні. Найдовшим і потовщеним є остистий відрост VII хребця, він дещо виступає, тому VII хребець називають виступним хребцем. Верхів

цього остистого відростка легко знайти на живій людині, він служить орієнтир проведення межі між ділянкою шиї та спини.

Перший і другий шийні хребці людини за будовою значно відрізняються від інш хребців, бо з'єднують череп з хребтом.

І шийний хребець – атлант не має тіла, остистого і суглобових відростків. Форма йо кільцеподібна. З боків І хребця розташовані бічні маси атланта, до як приєднані передня і задня дуги атланта, утворюючи великий круглий хребцевий отвір .

На передній поверхні передньої дуги є передній горбок, па внутрішній поверхні ду – ямка зуба для з'єднання із зубом

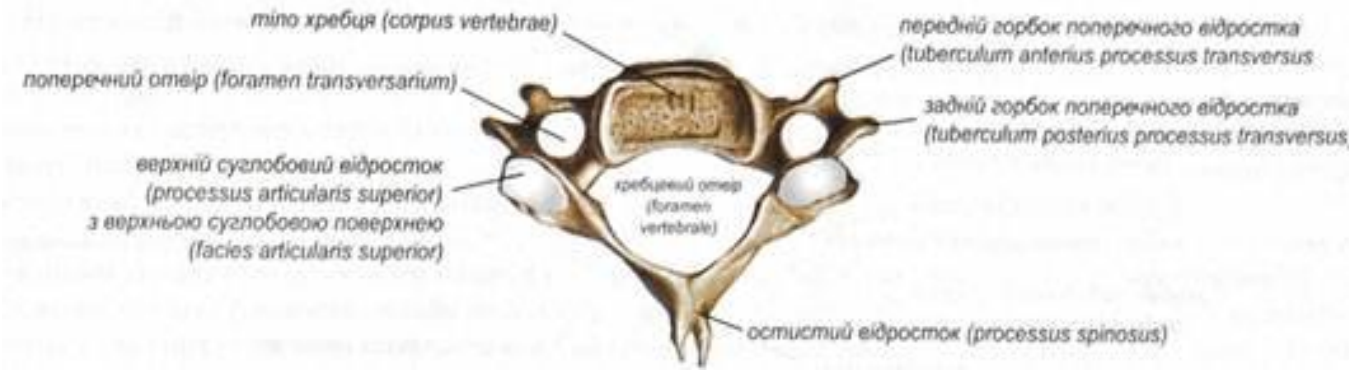

Рис. Шийний хребець, вигляд зверху

ІІ шийного хребця. На задній поверхні задньо! дуги атланта виступає задній горб (tuberculum posterius). Поперечні відростки атланта мають всі характерні для шийн хребців структурні елементи. На верхній і нижній поверхнях бічних мас міститься верх суглобова поверхня і нижня суглобова поверхня (facies articularis superior et facies articula inferior). Верхні суглобові поверхні еліпсоподібної форми, ввігнуті, служать для з'єднан з виростками потиличної кістки, нижні – з осьовим хребцем.

ІІ шийний хребець – осьовий хребець (axis). Його А. Везалій назвав обертовим. П поворотах голови атлант разом із черепом обертається навколо зуба. Ця особливіс відрізняє ІІ хребець від інших хребців (див. рис.). Від його тіла відходить догори з осьового хребця (dens axis) циліндричної форми, що має верхівку зуба (apex dentis) і д суглобові поверхні. Передня суглобова поверхня (facies articularis anterior) з'єднується ямкою зуба атланта, а задня суглобова поверхня (facies articularis posterior) – з поперечно зв'язкою атланта. З боків від зуба розташовані дві верхні суглобові поверхні (fac articulares superiores) для з'єднання з нижніми суглобовими поверхнями атланта. Осьов хребець має типові нижні суглобові відростки, їхні суглобові поверхні спрямовані впере вниз. Остистий відросток короткий, масивний, з роздвоєним кінцем.

Дванадцять грудних хребців (vertebrae thoracicae) з'єднуються з ребрами, щ обумовлює особливості їх будови (див. рис.). На бічних поверхнях тіл хребц розташовані верхня і нижня реброві ямки (foveae costales superior et inferior), які суміжних хребцях утворюють ямку для головки ребра. Винятком є І, Х, ХІ, ХІІ груд хребці. На тілі І грудного хребця є ціла ямка для головки І ребра і пів'ямка для головки ребра. Х грудний хребець має на верхньому краї тіла лише верхню пів'ямку для головки ребра, а на тілі ХІ і ХІІ хребців розміщені цілі ямки для прикріплення головок ХІ і ХІІ ребе Поперечні відростки грудних хребців довгі, відхилені назад, їхні кінці потовщені.

передній поверхні кожного поперечного відростка десяти верхніх грудних хребц є реброва ямка поперечного відростка (fovea costalis processus transversi) для з'єднання горбком відповідного ребра. На коротких поперечних відростках XI і XII грудних хребц реброві ямки відсутні, бо вони з ребрами не з'єднуються. Остисті відростки грудних хребц довші, ніж шийних хребців, нахилені вниз. Суглобові відростки грудних хребц розташовані у лобовій площині. Суглобові поверхні верхніх суглобових відростк спрямовані назад, а нижніх – вперед.

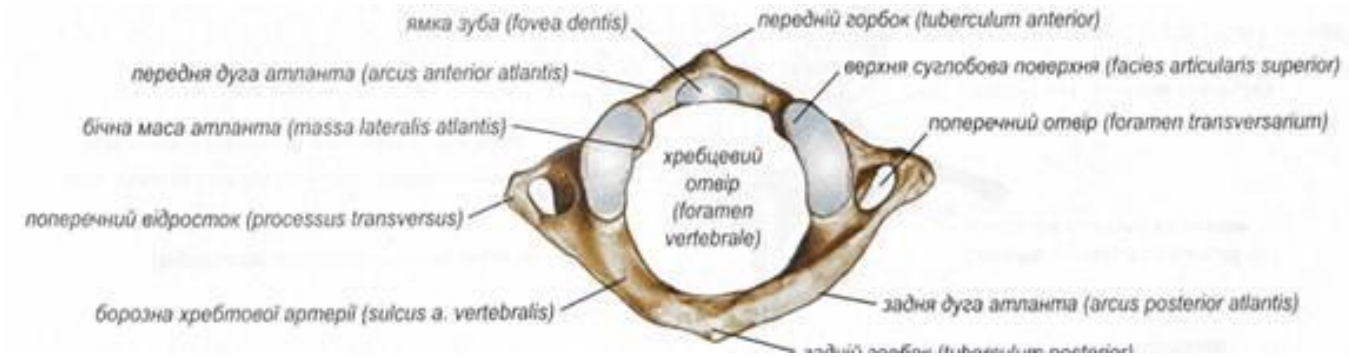

I шийний хребець – атлант (atlas), вигляд зверху

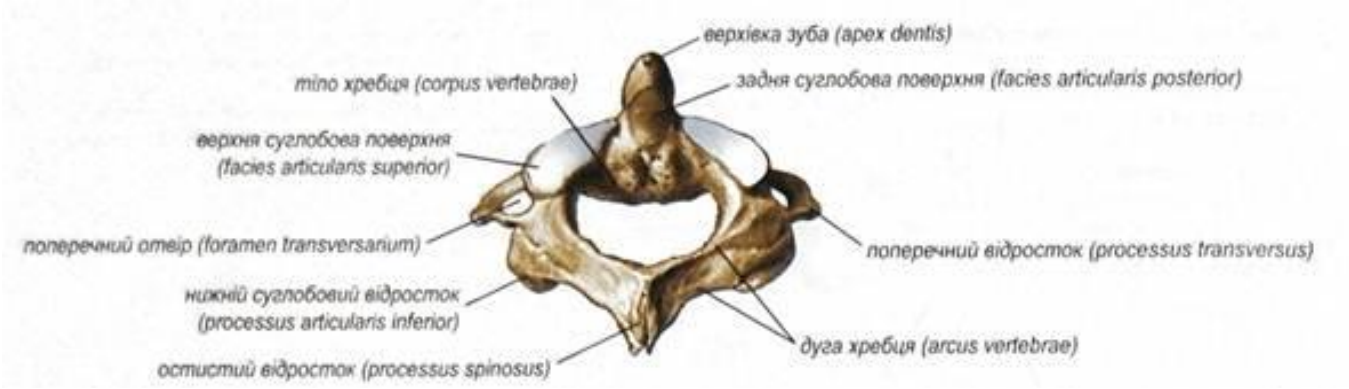

II шийний хребець – осьовий хребець (axis), вигляд ззаду і зверху

П'ять поперекових хребців (vertebrae lumbales) мають всі основні структур компоненти типових хребців, але наявні певні відмінності (рис.). У зв'язку з велик навантаженням тіла поперекових хребців є найбільш масивними. Поперечний розмір ті хребця більший за передньо-задній, а їх висота поступово збільшується від I до V хребц Хребцевий отвір великий, трикутної форми із закругленими кутами. Поперечні відрост тонкі та плоскі, розташовані у лобовій площині, їх кінці дещо відхилені назад. Біля осно кожного поперечного відростка є невеликий виступ – додатковий відросток (process accessorius). Остисті відростки короткі і плоскі, їх кінці стовщені, спрямовані назад. Та положення остистих відростків поперекових хребців забезпечує велику рухливість хребта цій ділянці. Суглобові поверхні на суглобових відростках розташовані в стріловій площи на верхніх відростках ці поверхні обернені до середини, а на нижніх – назовні. Кож верхній суглобовий відросток має невеликий горбок – соскоподібний відросток.

М'язи голови

До м’язів голови належать: м’язи лиця (mm. faciei); жувальні м’язи (mm. masticatorii) а також м’язи очного яблука, середнього вуха, язика, м’якого піднебіння, які вивчатимете у відповідних розділах підручника.

Характерні особливості м’язів лиця:

а) розвиваються із другої зябрової дуги;

б) починаються від кісток черепа і вплітаються в шкіру;

в) більшість із них розташована навколо природних отворів на лиці і своїм скороченням розширюють чи звужують їх внаслідок чого змінюють вираз обличчя (міміку);

г) не мають фасцій (крім щічного м’яза);

д) беруть участь у мовленні, ковтанні, жуванні, диханні та функціонуванні органів чуття.

М’язи лиця, що походять із підшкірних м’язів.

Надчерепний м’яз (m. epicranius). До його складу входять потилично-лобний, скронево-тім’яний м’яз і апоневротичний шолом.

Потиличнолобовий м’яз (m. occipitofrontalis) має два черевця – лобне і потиличне, між якими розташований апоневротичний шолом.

Лобне черевце (venter frontalis). Початок: апоневротичний шолом. Прикріплення: шкіра брів, присередня частина колового м’яза ока. Функція: надчерепний м’яз рухає шкіру голови внаслідок щільного зрощення апоневротичного шолома зі шкірою і пухкого зв’язку його з кістками черепа. Піднімає брови, утворює поперечні складки на лобі, піднімає верхню повіку.

Потиличне черевце (venter occipitalis). Початок: найвища каркова лінія, основа соскоподібного відростка скроневої кістки. Прикріплення: вплітається в апоневротичний шолом. Функція: тягне шкіру голови назад, є опорою лобонго черевця.

ТЕМА 2. КІСТКИ ЧЕРЕПА

Череп (***cranium***) є скелетом голови (рис.) і поділяється на мозковий череп (***neurocranium***) і лицевий череп (***viscerocranium***). Мозковий череп містить і захищає головний мозок, лицевий череп обмежовує зовні порожнину носа і рота – початкові відділи дихальної і травної систем. До складу мозкового черепа належить шість кісток: потилична, тім'яна, лобова, клиноподібна, скронева, решітчаста.

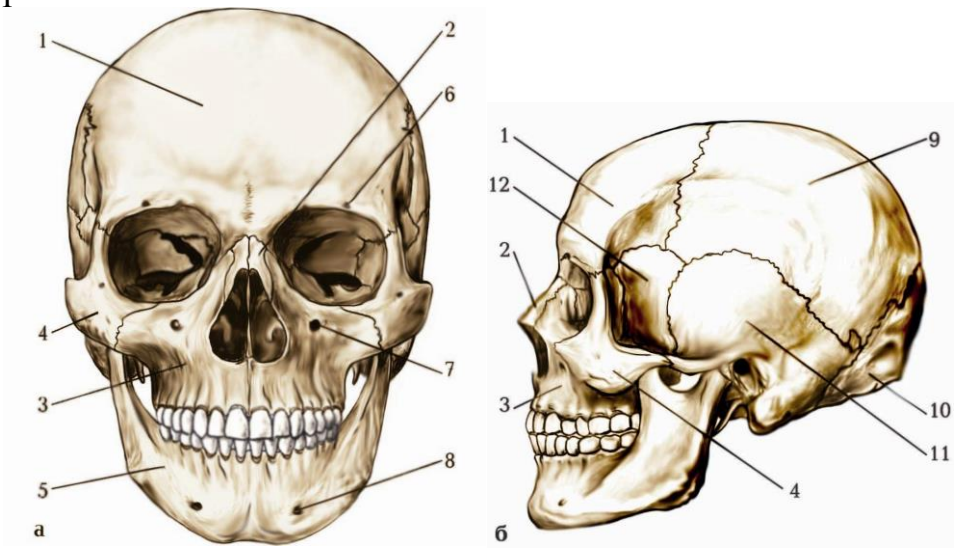

Мал. Череп (а – вигляд спереду, б – вигляд збоку):
1 – os frontale;
2 – os nasale;
3 – maxilla;
4 – os zygomaticum;
5 – mandibula;
6 – for. supraorbitale;
7 – for. infraorbitale;
8 – for. mentale;
9 – os parietale;
10 – os occipitale;
11 – os temporale;
12 – os sphenoidale.

Потилична кістка (***os occipitale***) складається з чотирьох частин, які розміщені навколо великого потиличного отвору (***foramen magnum***): основну частину (***pars basilaris***), дві бічні частини (***partes lateralis***) та потиличну луску (***squama occipitalis***). Основна частина на верхній поверхні увігнута й утворює схил (***clivus***). На нижній поверхні посередині розташований глотковий горбок (***tuberculum pharyngeum***). Спереду основна частина з'єднується з клиноподібною кісткою, з боків – з кам'янистими частинами скроневих кісток. На бічних краях основної частини розташована борозна нижньої кам'янистої пазухи (***sulcus sinus petrosi inferioris***; мал.).

На нижній поверхні бічних частин розміщені потиличні виростки (***condyli occipitales***). Ззаду від кожного з них розташована виросткова ямка (***fossa condylaris***), на дні якої відкривається непостійний отвір – виростковий канал

(***canalis condylaris***). У ньому розміщена вена, що відводить кров із сигмоподібної пазухи. В основі потиличних виростків проходить канал під'язикового нерва (***canalis nervi hypoglossi***). На бічній частині є яремна вирізка (***incisura jugularis***), яка разом з однойменною вирізкою скроневої кістки утворює яремний отвір. Ззаду від яремної вирізки розташований яремний відросток (***processus jugularis***).

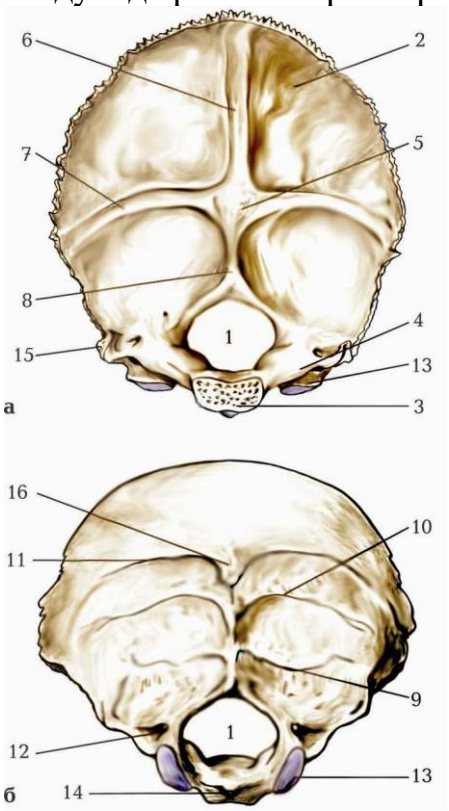

Мал. Потилична кістка (а – внутрішня поверхня; б – зовнішня поверхня):
1 – foramen magnum;
2 – squama occipitalis;
3 – pars basilaris;
4 – pars lateralis;
5 – protuberantia occipitalis interna;
6 – sulcus sinus sagittalis superioris;
7 – sulcus sinus transversi;
8 – crista occipitalis interna;
9 – linea nuchae inferior;
10 – linea nuchae superior;
11 – linea nuchae suprema;
12 – canalis condylaris;
13 – condylus occipitalis;
14 – tuberculum pharyngeum;
15 – processus jugularis.

На внутрішній (мозковій) поверхні потиличної луски (***squama occipitalis***) є внутрішній потиличний виступ (***protuberantia occipitalis interna***), в обидва боки від нього відходять борозни поперечної пазухи (***sulcus sinus transversi***), вгору – борозна верхньої сагітальної пазухи (***sulcus sinus sagittalis superioris***); від виступу донизу відходить внутрішній потиличний гребінь (***crista occipitalis***

interna). Перелічені утворення об'єднують під назвою хрестоподібного підвищення (***eminentia cruciformis***), яке поділяє мозкову поверхню луски на чотири ямки. До двох верхніх ямок прилягають потиличні частки півкуль великого мозку, а до двох нижніх – півкулі мозочка.

На зовнішній поверхні, в центрі розміщується зовнішній потиличний виступ (***protuberantia occipitalis externa***). Донизу відходить зовнішній потиличний гребінь (***crista occipitalis externa***). Від нього йдуть верхня і нижня каркові лінії (***limea nuchalis suoperior; limea nuchalis inferior***), а біля потиличного кута є невеликий тім'яний отвір (***foramen parietale***), крізь який проходить тім'яна випускна вена (***vena emissaria parietalis***).

Парна **тім'яна кістка** (***os parietale***) має чотирикутну форму, бере участь в утворенні черепного склепіння; має чотири краї: потиличний, лусковий, стріловий, лобний (***margo occipitalis, squamosus, sagittalis, frontalis***). Кути: верхньо-передній – лобний (***angulus frontalis***), нижньо-передній – клиноподібний (***angulus sphenoidalis***), задньо-верхній – потиличний (***angulus occipitalis***), задньо-нижній – соскоподібний (***angulus mastoideus***). Клиноподібний кут є гострим та на внутрішній його поверхні є артерільниі борозни (***sulci arteriosi***) та борозна середньої оболонної артерії (***sulcus arteriae meningeae mediae***). Соскоподібний кут заокруглений і на внутрішній поверхні має борозну сигмоподібної пазухи (***sulcus sinus sigmoidei***). Місце найбільшої опуклості кістки називається тім'яним горбом (***tuber parietale***). Уздовж стрілового краю кістки, на її внутрішній поверхні розміщена борозна верхньої сагітальої пазухи (***sulcus sinus sagittalis superioris***), а біля потиличного кута є невеликий тім'яний отвір (***foramen parietale***), крізь який проходить венозний тім'яний випускник.

Лобна кістка (***os frontale***) має чотири частини: лобну луску (***squama frontalis***), парні очноямкові частини (***partes orbitales***) і розташовану між ними носову частину (***pars nasalis***). Луска має зовнішню і внутрішню поверхні (***facies externa et interna***). На зовнішній поверхні є два лобних горби (***tubera frontalia***), під кожним з них розміщена надбрівна дуга (***arcus superciliaris***), між ними розташовується надпереніcся (***glabella***).

Спереду і знизу луска має надочноямковий край (***margo supraorbitalis***). Знайдіть його, збоку він закінчується виличним відростком (***processus zygomaticus***). У присередній частині надочноямкового краю є надочноямкова вирізка (отвір) (***incisura, foramen supraorbitalis***). На бічній поверхні є скронева лінія (***linea temporalis***) і скронева поверхня (***facies temporalis***).

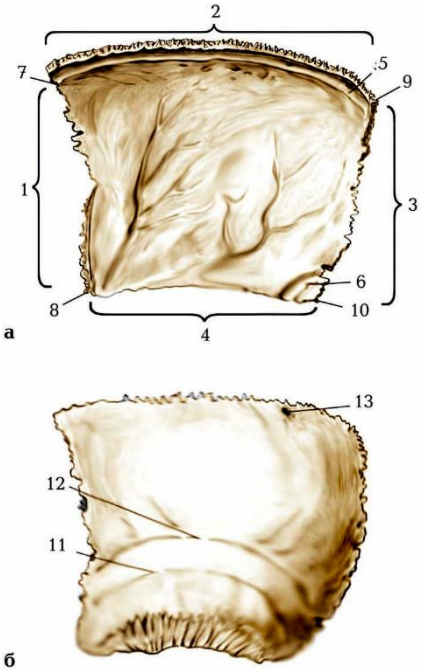

Мал. Тім'яна кістка (а – внутрішня поверхня; б – зовнішня поверхня):
1 – margo frontalis;
2 – margo sagittalis;
3 – margo occipitalis;
4 – margo squamosus;
5 – sulcus sinus sagittalis superioris;
6 – foveolae granulares;
7 – sulcus sinus sigmoidei;
8 – angulus frontalis;
9 – angulus sphenoidalis;
10 – angulus occipitalis;
11 – angulus mastoideus;
12 – linea temporalis inferior;
13 – linea temporalis superior;
14 – foramen parietale.

На внутрішній поверхні луски знаходиться лобний гребінь (***crista frontalis***) і борозна верхньої сагітальної пазухи (***sulcus sinus sagittalis superioris***), ззаду від гребеня є сліпий отвір (foramen caecum) .

Очноямкова частина має мозкову і очноямкову поверхні, на останній збоку розташована ямка сльозової залози (***fossa glandulae lacrimalis***), ближче до середини – блокова ямка (***fovea trochlearis***), у ній – блокова ость (***spina trochlearis***) у вигляді гачка, яку утворює хрящ і тільки в старечому віці вона може окостеніти. Між очноямковими частинами є глибока решітчаста вирізка (***incisura ethmoidalis***), яку заповнює решітчаста пластинка решітчастої кістки.

Носова частина лобної кістки з'єднується з носовими кістками та лобним відростком верхньої щелепи. На середній ділянці знаходиться носова ость (***spina nasalis***), збоку від нього є парні отвори лобної пазухи (***apertura sinus frontalis***), що ведуть у лобну пазуху (***sinus frontalis***). Лобна пазуха поділяється перегородкою на дві половини (***septum sinuum frontalium***) (мал. б).

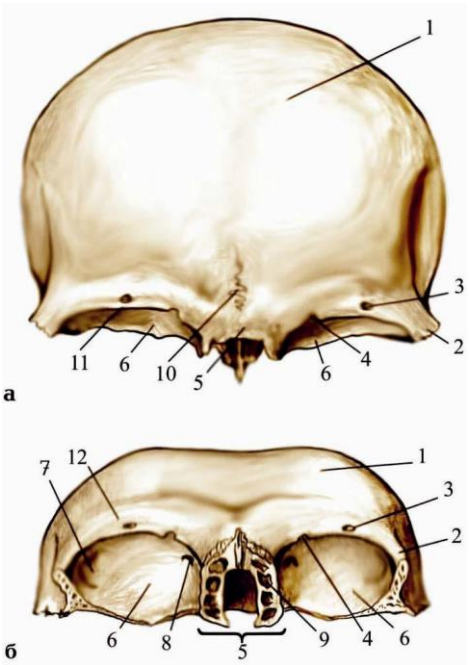

Мал. Лобна кістка (а – вигляд спереду, зовнішня поверхня, б – вигляд знизу):

1 – squama frontalis;
2 – processus zygomaticus;
3 – for. supraorbitale;
4 – incisura frontalis;
5 – pars nasalis;
6 – pars orbitalis;
7 – fossa glandulae lacrimalis;
8 – fovea trochlearis;
9 – apertura sinus frontalis.

Решітчаста кістка (***os ethmoidale***) розташована між очноямковими частинами лобної кістки і спереду від клиноподібної кістки, складається з чотирьох частин: а) дірчастої пластинки (***lamina cribrosa***), б) перпендикулярної пластинки (***lamina perpendicularis***) і в) парного решітчастого лабіринту (***labyrinthus ethmoidalis***). Більша її частина розташована в носовій порожниніі. Дірчаста пластинка кістки розташована горизонтально, заходить у решітчасту вирізку лобової кістки й утворює верхню стінку носової порожнини, має близько 40 маленьких отворів, крізь які з порожнини носа до порожнини черепа проходять волокна нюхових нервів та судини.

Перпендикулярна пластинка відходить під прямим кутом від горизонтальної дірчастої пластинки і має дві частини: верхню, що виступає над горизонтальною пластинкою й утворює випин - півнячий гребінь (***crista galli***), і нижню - видовжену, що опускається в порожнину носа і разом з лемішем формує кісткову перегородку носа.

Решітчасті лабіринти розташовані по обидва боки від перпендикулярної пластинки і складаються з великої кількості повітряносних решітчастих комірок (***cellulae ethmoidales***), які сполучаються між собою і з порожниною носа. Решітчасті комірки вистелені слизовою оболонкою, їх поділяють на передні, що

відкриваються в середній носовий хід, середні та задні, що відкриваються у верхній носовий хід. На присередній стінці лабіринту, яка утворює бічну стінку порожнини носа, є верхня носова раковина (***concha nasalis superior***) та середня носова раковина (***concha nasalis media***). Бічна стінка решітчастого лабіринту називається очноямковою пластинкою (***lamina orbitalis***), тому що утворює більшу частину присередньої стінки очної ямки.

Клиноподібна кістка (*os sphenoidale*) розміщується в центрі основи черепа і складається з тіла, малих та великих крил і крилоподібних відростків. Тіло (***corpus***) клиноподібної кістки, що має форму куба. Верхня поверхня тіла обернена до порожнини черепа, посередині має утворення, що називається турецьким сідлом (***sella turcica***), на дні якого є гіпофізна ямка (***fossa hypophysialis***), де залягає гіпофіз. Спереду від гіпофізної ямки знайдіть горбок сідла (***tuberculum sellae***), а ззаду – спинку сідла (***dorsum sellae***) з двома задніми нахиленими відростками (***processus clinoideus posterior***). Збоку від тіла розміщена досить широка сонна борозна (***sulcus caroticus***), а поряд з нею – клиноподібний язичок (***lingula sphenoidalis***). Усередині тіла кістки є порожнина – клиноподібна пазуха (***sinus sphenoidalis***), поділена перегородкою (***septum sinuum sphenoidalium***) на дві частини (мал.).

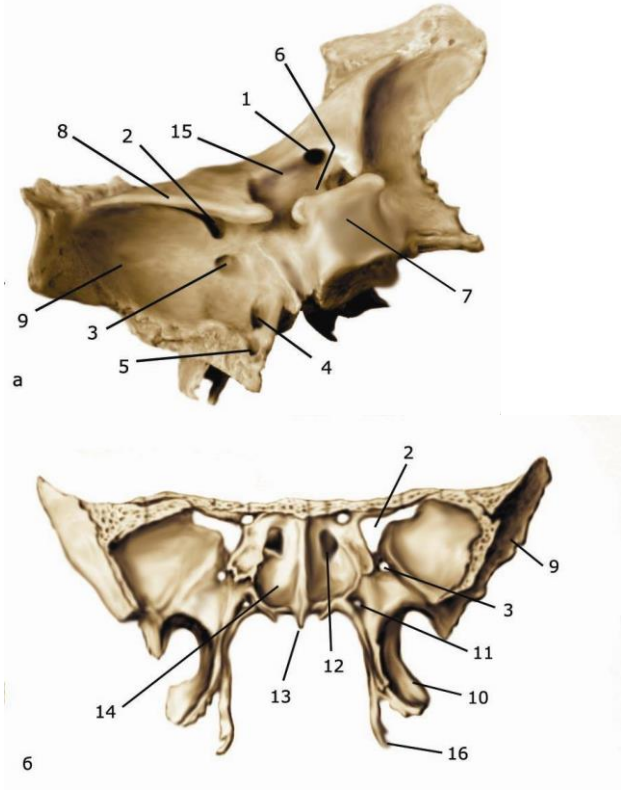

Мал. Клиноподібна кістка (а – вигляд зверху, б – вигляд спереду):

1 - canalis opticus; 2 - fissura orbitalis superior; 3 - for. rotundum; 4 - for. ovale; 5 - for. spinosum;	7 - dorsum sellae; 8 - ala minor; 9 - ala major; 10 - processus pterygoideus;

6 - fossa hypophysialis;	11 - canalis pterygoideus; 12 - apertura sinus sphenoidalis.

Передня поверхня тіла обернена до носової порожнини і її недостатньо видно на черепі. На середині нижньої поверхні тіла починається клиноподібний гребінь (***crista sphenoidalis***), який продовжується на передню поверхню у вигляді клиноподібного дзьоба (***rostrum sphenoidale***).

Вони разом з перпендикулярною пластинкою решітчастої кістки і лемешем утворюють кісткову перегородку носа. На передній поверхні тіла, збоку від клиноподібного дзьоба знайдіть клиноподібні раковини (***conchae sphenoidales***) – тоненькі кісткові пластинки, які обмежовують спереду клиноподібну пазуху. У центрі кожної раковини є отвір клиноподібної пазухи (***apertura sinus sphenoidalis***).

Малі крила (***alae minores***) – тонкі трикутні пластинки, які відходять в обидва боки від тіла кістки, мають дві поверхні - мозкову і очноямкову. Біля основи кожного крила проходить зоровий канал (***canalis opticus***). Між зоровими каналами на верхній поверхні тіла клиноподібної кістки розташована передперехресна борозна (***sulcus prechiasmatis***), спереду від неї – клиноподібний витин (***jugum sphenoidale***), ззаду – горбок сідла.

Великі крила (***alae majores***) починаються від боків тіла і мають чотири поверхні: 1) мозкову поверхню (***facies cerebralis***), обернену до порожнини черепа; 2) очноямкову поверхню (***facies orbitalis***), що утворює бічну стінку очної ямки; 3) скроневу поверхню (***facies temporalis***), яка поділяється підскроневим краєм (***margo infratemporalis***) на дві частини; 4) верхньощелепну поверхню (***facies maxillaris***), яка бере участь у формуванні крилопіднебінної ямки. Між малими та великими крилами розташована верхня очноямкова щілина (***fissura orbitalis superior***), що з'єднує порожнину черепа з порожниною очної ямки. В основі кожного великого крила є три отвори. Круглий отвір (***foramen rotundum***) розміщений спереду і ближче до середини, овальний отвір (***foramen ovale***) – дещо ззаду та збоку, остистий отвір (***foramen spinosum***) розташовується в задньому гострому куті великого крила, поблизу ості клиноподібної кістки (***spina ossis sphenoidalis***).

Вниз від тіла кістки відходять крилоподібні відростки (***processus pterygoidei***), які утворені бічною та присередньою пластинками **(*lamina lateralis et medialis***). Зверніть увагу, що між пластинками розміщується глибока крилоподібна ямка (***fossa pterygoidea***), а на верхівці відростка – крилоподібна вирізка (***incisura pterygoidea***). В основі крилоподібного відростка спереду назад проходить крилоподібний канал (***canalis pterygoideus***), який з'єднує рваний отвір з крило-піднебінною ямкою. В основі присередньої пластинки є човноподібна ямка (***fossa scaphoidea***). Верхівка цієї пластинки закінчується крилоподібним гачком (***hamulus pterygoideus***), який має борозну (***sulcus hamuli pterygoidei***). Піхвовий відросток (***processus vaginalis***) розташований на нижній поверхні тіла клиноподібної кістки і являє собою присередню частину основи крилоподібного

відростка у вигляді горизонтально розташованої пластинки, спрямованої ближче до крила лемеша. Над піхвовим відростком розміщена лемешево-піхвова борозна (***sulcus vomerovaginalis***), під ним – піднебінно-піхвова борозна (***sulcus palatovaginalis***). У цих борознах проходять гілки глоткових нервів.

Скронева кістка (***os temporale***) розміщена в бічній частині основи черепа і складається з кам'янистої, барабанної та лускової частин. Кам'яниста частина (***pars petrosa***) за формою нагадує тригранну піраміду. Усередині кам'янистої частини розташовані барабанна порожнина і кістковий лабіринт внутрішнього вуха. Відшукайте поверхні кам'янистої частини: 1) передню (***facies anterior partis petrosae***), обернену вперед і вбік, 2) задню (***facies posterior partis petrosae***), обернену назад і ближче до середини, і 3) нижню (***facies inferior partis petrosae***), обернену донизу, а також три краї: верхній і задній (***margo superiorr et posterior***). Щоб правильно визначити поверхні та краї кам'янистої частини, потрібно зорієнтувати скроневу кістку таким чином, щоб виличний відросток був обернений вперед, соскоподібний – назад, лускова частина повинна розміщуватися вертикально в сагітальній площині. У такому положенні також визначають праву або ліву кістку.

Передня поверхня кам'янистої частини. Біля верхівки кам'янистої частини (***apex partis petrosae***) знаходиться неглибока ямка – трійчасте втиснення (***impressio trigeminalis***), де розміщується трійчастий вузол V пари черепних нервів. Майже на середині передньої поверхні розташоване дугове підвищення (***eminentia arcuata***), збоку від нього – покрівля барабанної порожнини (***tegmen tympani***), а спереду - два отвори: розтвір каналу великого кам'янистого нерва (***hiatus canalis nervi petrosi majoris***) та розтвір каналу малого кам'янистого нерва (***hiatus canalis nervi petrosi minoris***). Від названих отворів до верхівки кам'янистої частини проходять дві борозни: борозна великого кам'янистого нерва (***sulcus nervus petrosi majoris***) та борозна малого кам'янистого нерва (***sulcus nervus petrosi minoris***). Борозна і розтвір каналу малого кам'янистого нерва розташовані збоку, тобто ближче до лускової частини. Остання відокремлюється від кам'янистої частини кам'янисто-лусковою щілиною (***fissura petrosquamosa***).

Задня поверхня кам'янистої частини. Тут розташований внутрішній слуховий отвір (***porus acusticus internus***), продовженням якого є внутрішній слуховий хід (***meatus acusticus internus***); ззаду і зверху від нього розташована піддугова ямка (***fossa subarcuata***), а ззаду і знизу – отвір канальця присінка (***apertura canaliculi vestibuli***). У канальці присінка розташована ендолімфатична протока, вона є продовженням маточково-мішечкової протоки, яка з'єднується з мішечком і маточковою перетинчастого лабіринту внутрішнього вуха. Зверніть увагу, що на верхньому краї кам'янистої частини розташована борозна верхньої кам'янистої пазухи (***sulcus sinus petrosi superioris***).

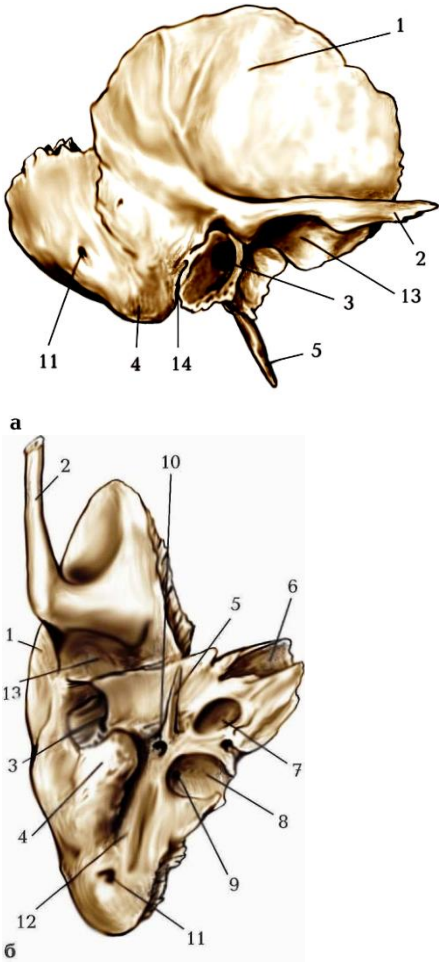

Мал. Права скронева кістка (а – зовнішня поверхня, б – нижня поверхня):
1 – pars squamosa;
2 – processus zygomaticus;
3 – porus acusticus externus;
4 – processus mastoideus;
5 – processus styloideus;
6 – apertura interna canalis carotici;
7 – apertura externa canalis carotici;
8 – fossa jjugularis;
9 – canaliculus mastoideus;
10 – for. stylomastoideum;
11 – for. mastoideum.

Нижня поверхня кам'янистої частини є нерівною, майже в центрі її є яремна ямка (***fossa jugularis***), на дні якої знайдіть невелику борозну, що веде в отвір соскоподібного канальця (***canaliculus mastoideus***). Він відкривається в барабанно-соскоподібній щілині. Спереду від яремної ямки розміщується зовнішній отвір сонного каналу (***apertura externa canalis carotici***), який веде в сонний канал (***canalis caroticus***), він на верхівці кам'янистої частини закінчується внутрішнім отвором сонного каналу (***apertura interna canalis carotici***). Між останнім і яремною ямкою є кам'яниста ямочка (***fossula petrosa***), в якій починається барабанний каналець (***canaliculus tympanicus***).

Збоку від яремної ямки виступає спрямований донизу шилоподібний відросток (***processus styloideus***), ззаду знаходиться соскоподібний відросток (***processus mastoideus***) і між ними – шило-соскоподібний отвір (***foramen stylomastoideum***). Ближче від соскоподібного відростка розташовані соскоподібна вирізка (***incisura mastoidea***) і борозна потиличної артерії (***sulcus arteriae occipitalis***). На зовнішній поверхні соскоподібного відростка є соскоподібний отвір (***foramen mastoideum***), який відкривається на внутрішній поверхні в борозні сигмоподібної пазухи (***sulcus sinus sigmoidei***). Важливо звернути увагу на задній край кам'янистої частини, в передній частині його розміщується борозна нижньої кам'янистої пазухи (***sulcus sinus petrosi inferioris***), за нею йде задній край яремної ямки, обмежований яремною вирізкою (***incisura jugularis***), яку невеликий внутрішньояремний відросток (***processus intrajugularis***) поділяє на дві частини: передню і задню. На цілому черепі яремний отвір також має дві частини. Посередині заднього краю відкривається отвір канальця завитки (***apertura canaliculi cochleae***). У канальці завитки розташована перилімфатична протока внутрішнього вуха.



Мал. Скронева кістка (внутрішня поверхня):
1 – pars squamosa;
2 – pars petrosa;
3 – porus acusticus internus;
4 – apertura canaliculi vestibuli;
5 – sul. sinus petrosi superioris;
6 – sul. sinus sigmoidei;
7 – hiatus canalis nervi petrosi minoris;
8 – hiatus canalis nervi petrosi majoris.

Барабанна частина (***pars tympanica***) має вигляд жолоба, відкритого доверху, обмежовує з трьох сторін (спереду, знизу і ззаду) зовнішній слуховий отвір (***porus acusticus externus***) і зовнішній слуховий хід (***meatus acusticus externus***). На межі з барабанною порожниною має барабанну борозну (***sulcus tympanicus***) для прикріплення барабанної перетинки. Зверху барабанну борозну обмежовують два випини: спереду – велика барабанна ость (***spina tympanica major***), ззаду – мала барабанна ость (***spina tympanica minor***). Між цими випинами розміщується барабанна вирізка (***incisura tympanica***).

Барабанна частина відокремлюється від лускової частини барабанно-лусковою щілиною (***fissura tympanosquamosa***), в яку виступає частина покрівлі барабанної порожнини і поділяє її на дві щілини: передню – кам'янисто-лускову

(***fissura petrosquamosa***) і задню – кам'янисто-барабанну (***fissura petrotympanica***). Через останню щілину з барабанної порожнини виходить гілка проміжного нерва – барабанна струна. Ззаду барабанна частина відокремлюється від соскоподібного відростка барабанно-сосковою щілиною (***fissura tympanomastoidea***). Ви вже знаєте, що в ній закінчується соскоподібний каналець, через який проходить вушна гілка блукаючого нерва.

Лускова частина (***pars squamosa***) має форму пластинки, розміщеної в стріловій площині. На ній виділяють скроневу (зовнішню) та мозкову (внутрішню) поверхні. На мозковій поверхні (***facies cerebralis***) видно артеріальні борозни (***sulci arteriosi***) – сліди від прилягання оболонних артерій та їх гілок. На скроневій поверхні (***facies temporalis***) розміщується борозна середньої скроневої артерії (***sulcus arteriae temporalis mediae***). Від лускової частини відходить виличний відросток (***processus zygomaticus***), який з'єднується з виличною кісткою й утворює виличну дугу (***arcus zygomaticus***). На нижній поверхні лускової частини розміщена нижньощелепна ямка (***fossa mandibularis***) для з'єднання з суглобовим відростком нижньої щелепи. Спереду нижньощелепну ямку обмежовує суглобовий горбок (***processus articularis***), відокремлюючи її від підскроневої ямки.

Над зовнішнім слуховим отвором розташовується надходова ямочка (***foveola suprameatica***), а над нею – надходова ость (***spina suprameatica***). На межі між лусковою частиною і соскоподібним відростком проходить надсоскоподібний гребінь (***crista supramastoidea***), він закінчується біля тім'яної вирізки (***incisura parietalis***), яку виповнює соскоподібний кут тім'яної кістки.
Найважливіші в практичному сенсі канали кам'янистої частини скроневої кістки:

- **Внутрішній слуховий хід (*meatus acusticus internus*)** починається в центрі задньої поверхні кам'янистої частини і розташований косо. Він заповнений лицевим нервом (VII пара черепних нервів), присінково-завитковим нервом (VIII пара черепних нервів), а також артерією і венами перетинчастого лабіринту.
- **Канал лицевого нерва (*canalis facialis*).** У ньому розташовані проміжний і лицевий нерви, кровоносні судини. Починається він на дні внутрішнього слухового ходу. Горизонтальна частина каналу продовжується вперед і вбік (перпендикулярно до осі кам'янистої частини), потім повертає під прямим кутом назад, у цьому місці канал досягає рівня розтвору каналу великого кам'янистого нерва. Звідси канал продовжується паралельно до лабіринтової стінки барабанної порожнини, утворюючи на ній виступ каналу лицевого нерва (***prominentia canalis facialis***), під прямим кутом повертає вертикально донизу і закінчується шило-соскоподібним отвором на нижній поверхні кам'янистої частини. Таким чином, у каналі можна виділити три частини: дві горизонтальні, між якими є колінце каналу лицевого нерва (***geniculum canalis facialis***), і вертикальну частину. Від вертикальної частини каналу до барабанної порожнини відходить каналець барабанної струни (***canaliculus chordae tympani***), в якому розташована гілка проміжного нерва – барабанна

струна. Канал лицевого нерва найкраще вивчати на розпилах скроневої кістки.

- **Сонний канал (*canalis caroticus*)** починається зовнішнім отвором на нижній поверхні кам'янистої частини, йде вгору, потім під прямим кутом повертає вперед і присередньо. Закінчується на верхівці кам'янистої частини внутрішнім отвором сонного каналу. Введіть дротяну указку в цей канал і простежте його напрямок. Зверніть увагу на те, що на задній стінці вертикальної частини сонного каналу двома (або більше) отворами починаються сонно-барабанні канальні (***canaliculi caroticotympaniri***), які проникають у барабанну порожнину, в них проходять однойменні нерви та артерії. У сонному каналі проходить внутрішня сонна артерія.
- **М'язово-трубний канал (*canalis musculotubarius*)**, розташований збоку від сонного каналу, має з ним спільну стінку. Зовнішній отвір цього каналу розміщений на верхівці кам'янистої частини, внутрішній – на сонній стінці барабанної порожнини. М'язово-трубний канал перегородкою поділяється на два півканали: 1) зверху – півканал м'яза – натягувача барабанної перегородки (***semicanalis musculi tensoris tympani***) і знизу – півканал слухової труби (***semicanalis tubae auditivae***). Перший із них заповнений м'язом, другий з'єднує барабанну порожнину з носовою частиною глотки і є кістковою частиною слухової труби.
- **Барабанний каналець (*canaliculus tympanicus*)** починається на нижній поверхні кам'янистої частини, спереду від яремної ямки, в кам'янистій ямочці. Він іде вертикально вгору, переривається в барабанній порожнині і закінчується розтвором каналу малого кам'янистого нерва. У каналі проходить барабанний нерв – гілка язикоглоткового нерва (IX пара черепних нервів).
- **Соскоподібний каналець (*canaliculus mastoideus*)** починається в яремній ямці, прямує назовні, перехрещуючись із каналом лицевого нерва в нижній його частині, закінчується в барабанно-соскоподібній щілині, в ньому проходить вушна гілка блукаючого нерва (X пара черепних нервів).

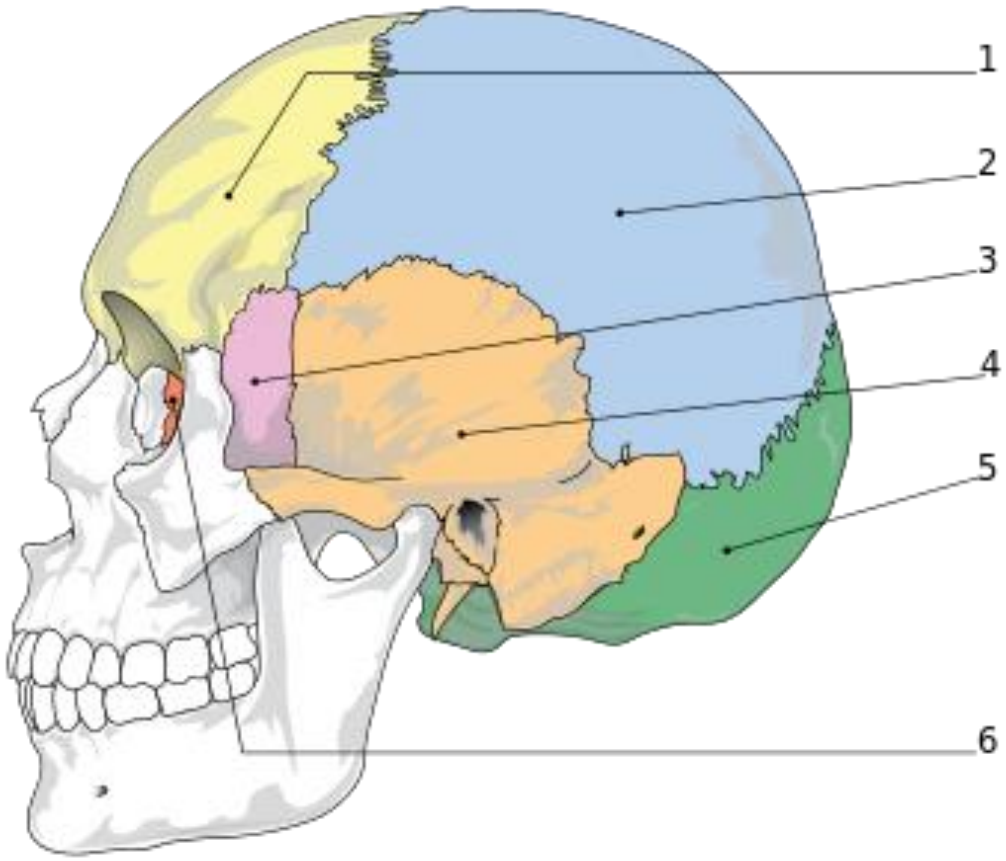

1 – лобова кістка, 2 – тім’яна кістка, 3 – клиноподібна кістка, 4 – скронева кістка, 5 – потилична кістка, 6 – решітчаста кістка

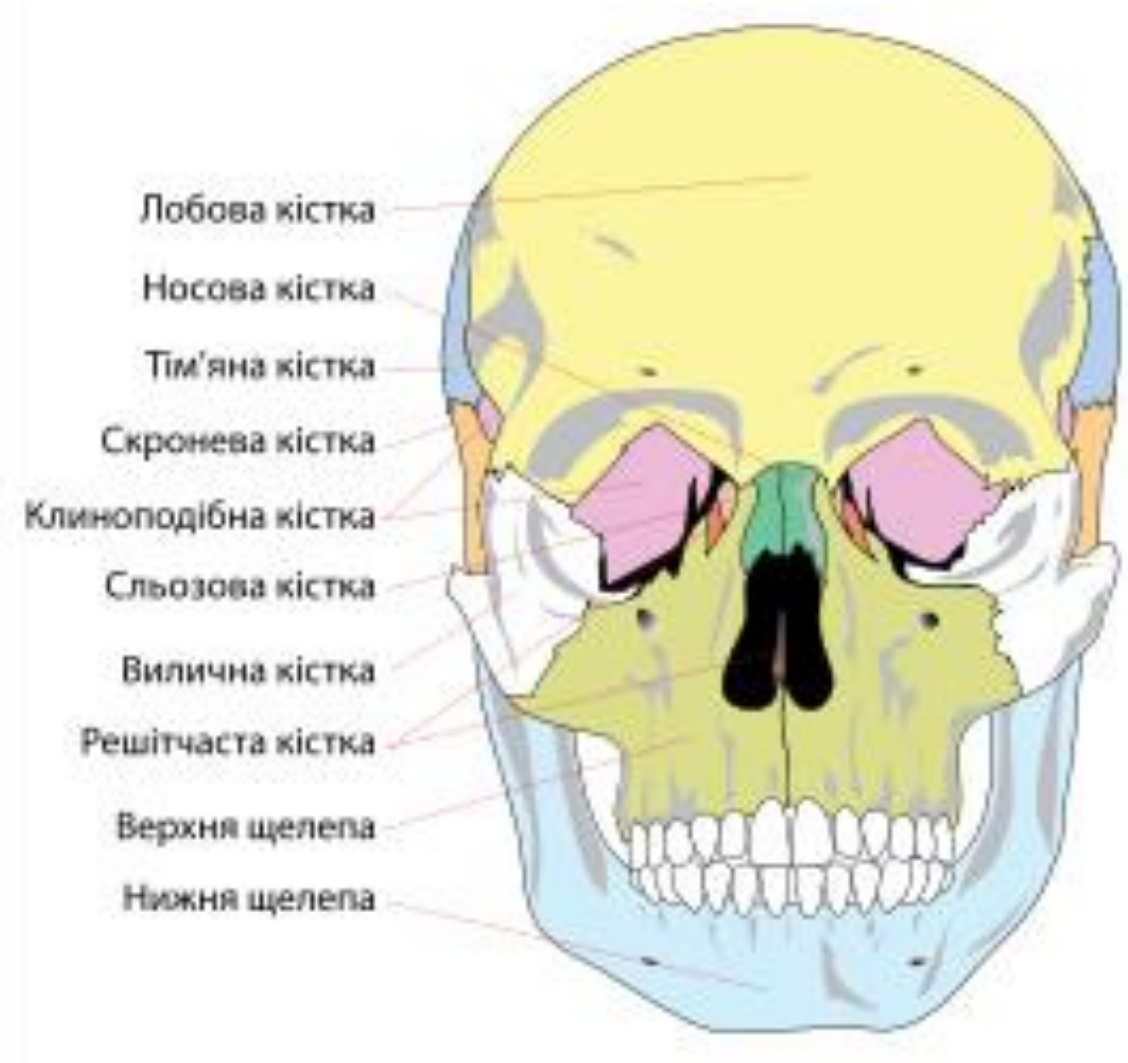

Кістки мозкового черепа:

1. Потилична кістка має такі частини: луску, основну і бічну частини. Всі ці частини обмежовують великий потиличний отвір.



Рис. 2. Потилична кістка

1 – зовнішній потиличний виступ, 2 – потилична луска, 3 – верхня війна лінія, 4 – зовнішній потиличний гребінь, 5 – нижня війна лінія, 6 – великий отвір, 7 – виросткова ямка, 8 – виростковий канал, 9 – бічна частина, 10 – яремна вирізка, 11 – потиличний виросток, 12 – яремний відросток, 13 – глотковий горб, 14 – основна частина

2. Тім’яна кістка – чотирикутна ввігнута кісткова пластинка, має 4 краї (лобовий, потиличний, лусковий, сагітальний), 4 кути (лобовий, потиличний, клиноподібний, соскоподібний).

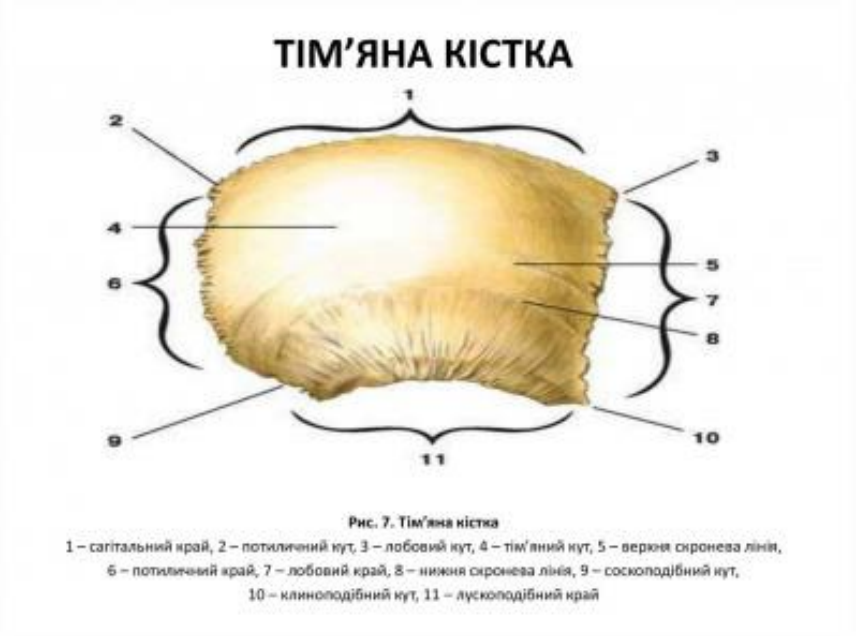

Рис. 7. Тім’яна кістка

1 – сагітальний край, 2 – потиличний кут, 3 – лобовий кут, 4 – тім’яний кут, 5 – верхня скронева лінія, 6 – потиличний край, 7 – лобовий край, 8 – нижня скронева лінія, 9 – соскоподібний кут, 10 – клиноподібний кут, 11 – лускоподібний край

3. Лобова кістка склад. з луски, парних очкоямкових частин і непарної носової. Кістка є повітряносною, в ній міститься лобовий синус (запалення – фронтит).



Рис. 6. Лобова кістка

1 – лобова луска, 2 – лобовий бугорок, 3 – скронева поверхня, 4 – скронева поверхня, 5 – надпереніссся, 6 – надбрівна дуга, 7 – надочноямкова вирізка, 8 – надочноямковий край, 9 – скуластий відросток, 10 – носова ость

4. Решітчаста кістка лежить в глибині черепа, бере участь в утвор. нос.порожнини і очних ямок. Склад з перпендикулярної, очноямкової і решітчастої пластинки.

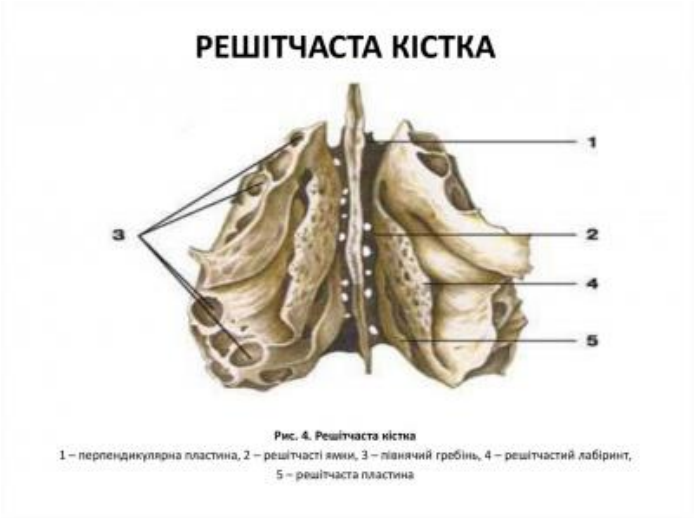

Рис. 4. Решітчаста кістка

1 – перпендикулярна пластина, 2 – решітчасті ямки, 3 – півнячий гребінь, 4 – решітчастий лабіринт, 5 – решітчаста пластина

5. Клиноподібна кістка розташ. між потиличною і лобовою кістками на основі мозкового черепа. Склад. з тіла і трьох парних відростків: великих крил, малих крил, крилоподібних відростків. Між малими і великими крилами розташована верхня очкоямкова щілина, через яку проходять судини і нерви.

6. Скронева кістка – парна кістка, яка входить до складу основи і бічної стінки черепа.



Рис. 5. Скронева кістка

1 – луската частина, 2 – скуластий відросток, 3 – нижньощелепна ямка, 4 – суглобний бугорок, 5 – зовнішній слуховий бугорок, 6 – кам'янисто-лускоподібна щілина, 7 – барабанна частина, 8 – соскоподібний відросток, 9 – шилоподібний відросток

У скроневій кістці вирізняють 3 частини:

- Лускова
- Барабанна
- Кам’яниста

У скроневій кістці містяться середнє і внутр. вухо.

ТЕМА 3. КІСТКИ ОБЛИЧЧЯ

Кістки лицевого відділу черепа

Дев'ять кісток складабть лицевий відділ черепа.Верхня щелепа (***maxilla***) – масивна кістка, що бере участь в утворенні носової та ротової порожнин, очної ямки. Частини – тіло верхньої щелепи (***corpus maxillae***) і чотири відростки (лобний, виличний, піднебінний, комірковий), які відходять у різні боки. На тілі є чотири поверхні: очноямкова, передня, підскронева та носова. Усередині тіла розміщується верхньощелепна (гайморова) пазуха (***sinus maxillaris***; мал.).

Передня поверхня (***facies anterior***) вігнута, заглибина називається ікловою ямкою (***fossa canina***). Передня поверхня відокремлюється від очноямкової підочноямковим краєм (***margo infraorbitalis***), нижче від якого є підочноямковий отвір (***foramen infraorbitale***). На присередньому гострому краї розташована носова вирізка (***incisura nasalis***). Нижня частина носової вирізки виступає вперед у вигляді передньої носової ості (***spina nasalis anterior***).

Підскронева поверхня (***facies infratemporalis***) є опуклою, добре видно горб верхньої щелепи (***tuber maxillae***), на ньому відкриваються коміркові отвори (***foramina alveolaria***), які переходять у коміркові канали (***canales alveolares***). На межі між підскроневою та носовою поверхнями розташована велика піднебінна борозна (***sulcus palatinus major***).

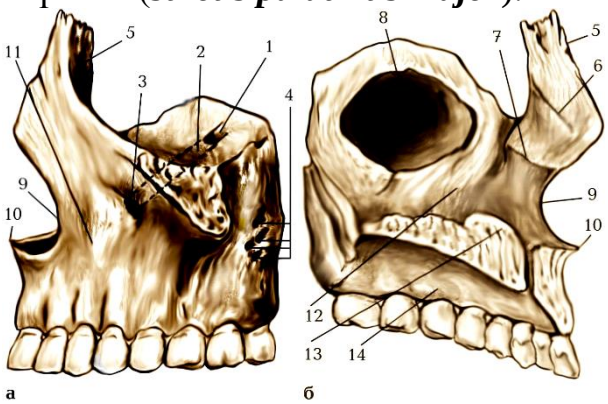

Мал. Верхня щелепа (ліва, а – зовнішня поверхн, б – внутрішня поверхня):

1 – sul. infraorbitalis;
2 – canalis infraorbitalis;
3 – for. infraorbitale;
4 – foramina alveolaria;
5 – processus frontalis;
6 – crista ethmoidalis;
7 – crista conchalis;
8 – sinus maxillaris;
9 – incisura nasalis;
10 – spina nasalis anterior.

Очноямкова поверхня (***facies orbitalis***) має форму трикутника, гладенька, трохи увігнута. На ній проходить підочноямкова борозна (***sulcus infraorbitalis***), яка переходить у підочноямковий канал (***canalis infraorbitalis***) і закінчується під очноямковим отвором; на нижній стінці каналу та в підочноямковій борозні є коміркові отвори, через які проходять нерви і судини до зубів верхньої щелепи.

Носова поверхня тіла верхньої щелепи (***facies nasalis***) має складний рельєф і бере участь в утворенні бічної стінки носової порожнини. Зверху і ззаду на носовій поверхні є верхньощелепний розтвір (***hiatus maxillaris***), що веде у верхньощелепну пазуху, стінки якої вистелені слизовою оболонкою. Спереду від верхньощелепного розтвору на лобному відросткові розміщується сльозова борозна (***sulcus lacrimalis***), яку обмежовує передній сльозовий гребінь (***crista lacrimalis anterior***) лобного відростка (***processus frontalis***). На носовій поверхні лобового відростка є два гребені: нижній – раковинний (***crista conchalis***) – для з'єднання з нижньою носовою раковиною і верхній - решітчастий (***crista ethmoidalis***) - для з'єднання з решітчастою кісткою. Лобовий відросток спрямований вгору, доходить до лобової кістки і бере участь в утворенні присередньої стінки очної ямки та грушоподібного отвору носової порожнини.
Виличний відросток (***processus zygomaticus***) – широкий та короткий, з'єднується з виличною кісткою. Піднебінний відросток (***processus palatinus***) має вигляд тонкої короткої пластинки, яка відходить присередньо, утворює більшу частину кісткового піднебіння. Між двома піднебінними відростками спереду на місці їх зрощення розташовується різцевий канал.

Нижню частину верхньої щелепи становить комірковий відросток (***processus alveolaris***). Він відходить вниз від тіла кістки – утворюючи коміркову дугу (***arcus alveolaris***), що вигнута вперед. Нижня поверхня коміркової дуги має вісім зубних комірок (***alveoli dentales***) для верхніх зубів. Комірки відокремлюються одна від одної міжкомірковими перегородками (***septa interalveolaria***). Крім того, в комірках для кутніх зубів розміщуються міжкореневі перегородки (***septa interradicularia***). Переконайтеся, що на зовнішній поверхні коміркового відростка видно коміркові випини (***juga alveolaria***), які відповідають розташуванню коренів зубів.

Нижня щелепа (*mandibula*) – непарна кістка, форма якої нагадує підкову. Розрізняють тіло нижньої щелепи (***corpus mandibulae***) та дві гілки (***rami mandibulae***). У тілі нижньої щелепи виділяють основу нижньої щелепи (***basis mandibulae***) та коміркову частину (***pars alveolaris***). Остання містить зубні комірки (***alveoli dentales***) для 16 зубів, розділені міжкомірковими перегородками (***septa interalveolaria***). На зовнішній поверхні коміркової дуги (***arcus alveolaris***) розташовані коміркові випини (***juga alveolaria***). Посередині основи нижньої щелепи розташований підборідний виступ (***protuberantia mentalis***), який донизу розширюється і закінчується з боків підборідним горбком (***tuberculum mentale***). Трохи вище і назад від підборідного виступу є два підборідних отвори (***foramen mentale***), крізь які проходять однойменні нерви і судини. Ззаду від підборідного отвору, на рівні другого малого кутнього зуба починається коса лінія (***linea obliqua***), яка закінчується біля основи вінцевого відростка (мал.).

Посередині внутрішньої поверхні основи виступає підборідна ость (***spina mentalis***), з боків від якої розташовані двочеревцеві ямки (***fossae digastricae***), де починається переднє черевце двочеревцевого м'яза. На внутрішній поверхні тіла нижньої щелепи знайдіть щелепно-під'язикову лінію (***linea mylohyoidea***), від якої починається однойменний м'яз. З обох боків підборідної ості розміщуються

під’язикові ямки (***foveae sublingualios***). Під щелепно-під’язиковою лінією на рівні кутніх зубів розташовується піднижньощелепна ямка (***fovea submandibularis***) – місце прилягання піднижньощелепної слинної залози.

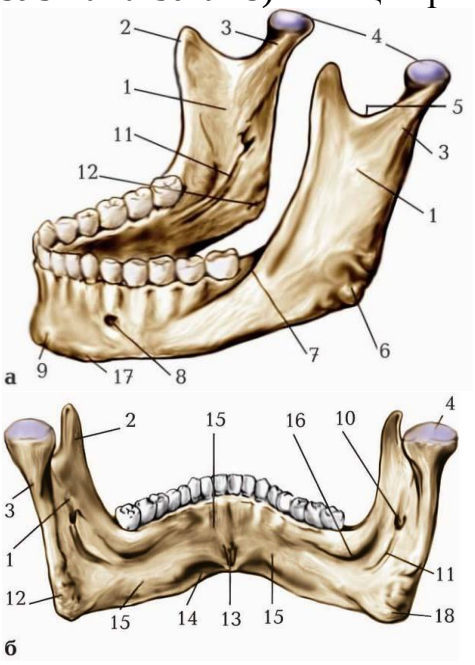

Мал. Нижня щелепа (а – верхньо-бічний вигляд, зовнішня поверхня, б – вигляд ззаду, внутрішня поверхня):

1 – ramus mandibulae;
2 – processus coronoideus;
3 – processus condylaris;
4 – caput mandibulae;
5 – incisura mandibulae;
6 – tuberositas masseterica;
7 – linea obliqua;
8 – for. mentale;
9 – protuberantia mentalis;
10 – processus alveolaris;
11 – for. mandibulae;
12 – sul. mylohyoideus;
13 – tuberositas pterygoidea;
14 – spina mentalis;
15 – fossa digastrica;
16 – fovea sublingualis;
17 – fovea submandibularis.

Гілки нижньої щелепи (***rami mandibulae***) разом з тілом утворюють кут нижньої щелепи (***angulus mandibulae***). До зовнішньої та внутрішньої поверхні кута прикріплюються жувальні м’язи. На зовнішній поверхні кута нижньої щелепи розміщується жувальна горбистість (***tuberositas masseterica***), на внутрішній – крилоподібна горбистість (***tuberositas pterygoidea***). Дещо вище від горбистості знаходиться отвір нижньої щелепи (***foramen mandibulae***), який обмежований язичком нижньої щелепи (***lingula mandibulae***). Цей отвір веде в

канал нижньої щелепи (***canalis mandibulae***), який проходить усередині тіла нижньої щелепи і закінчується на зовнішній поверхні підборідним отвором. На внутрішній поверхні гілки ззаду від язичка починається й опускається косо вниз і вперед щелепно-під'язикова борозна (***sulcus mylohyoideus***), до якої прилягають однойменні нерв і судини.

Кожна з гілок нижньої щелепи закінчується двома відростками: вінцевим (***processus coronoideus***) та виростковим (***processus condylaris***), відокремленими один від одного вирізкою нижньої щелепи (***incisura mandibulae***). Від внутрішньої поверхні основи вінцевого відростка до останнього великого кутнього зуба йде скроневий гребінь (***crista temporalis***). Виростковий відросток закінчується головкою нижньої щелепи (***caput mandibulae***), яка переходить у шийку (***collum mandibulae***). На передній поверхні шийки розміщена крилоподібна ямка (***fovea pterygoidea***).

Піднебінна кістка (*os palatinum*) розміщена позаду від верхньої щелепи і разом з нею бере участь в утворенні стінок носової та ротової порожнин. У кістці розрізняють перпендикулярну та горизонтальну пластинки, у місці їх з'єднання відходить пірамідний відросток (***processus pyramidalis***). Він виповнює клино-піднебінну вирізку між присередньою та бічною пластинками крилоподібного відростка клиноподібної кістки. Горизонтальна пластинка (***lamina horizontalis***) переднім краєм з'єднується з піднебінним відростком верхньої щелепи. Має дві поверхні – носову (***facies nasalis***) і піднебінну (***facies palatina***).

Перпендикулярна пластинка (***lamina perpendicularis***) відходить від горизонтальної під прямим кутом і з'єднується з клиноподібною кісткою та верхньою щелепою. Вона утворює частково бічну стінку порожнини носа і крило-піднебінної ямки. На бічній поверхні перпендикулярної пластинки проходить у вертикальному напрямку велика піднебінна борозна (***sulcus palatinus major***), яка разом з однойменною борозною верхньої щелепи і крилоподібного відростка утворює великий піднебінний канал.

На присередній поверхні перпендикулярна пластинка має два гребені: раковинний (***crista conchalis***) та решітчастий (***crista ethmoidalis***). Верхній кінець перпендикулярної пластинки закінчується двома відростками: очноямковим відростком (***processus orbitalis***), спрямованим вперед і вбік, та клиноподібним відростком (***processus sphenoidalis***), спрямованим назад і до середини. Ці два відростки обмежовують клино-піднебінну вирізку (***incisura sphenopalatina***), яка разом з тілом клиноподібної кістки утворює клино-піднебінний отвір.

Вилична кістка (***os zygomaticum***) парна, за формою нагадує чотирикутник, який заповнює простір між виличними відростками верхньої щелепи, лобовою та скроневою кістками і разом з останньою утворює виличну дугу. Кістка має два відростки: скроневий (***processus temporalis***) і лобний (***processus frontalis***) та три поверхні: бічну (***facies lateralis***), скроневу (***facies temporalis***) та очноямкову (***facies orbitalis***). На цих поверхнях розміщуються отвори – вилично-лицевий (***foramen zygomatico-faciale***), вилично-скроневий (***foramen zigomatico-temporale***) та вилично-очноямковий (***foramen zygomatico-orbitale***). Вилична кістка зміцнює скелет лицевого черепа.

Носова кістка (***os nasale***). Це парна кістка, що являє собою невелику пластинку чотирикутної форми, що з'єднується з протилежною кісткою, утворюючи спинку носа. Зверху вона з'єднана з лобною кісткою, а з боків – з лобним відростком верхньої щелепи. На задній поверхні носової кістки, що обернена до порожнини носа, є решітчаста борозна (***sulcus ethmoidalis***) для однойменного нерва.

Нижня носова раковина (***concha nasalis inferior***) має вигляд опуклої пластинки з трьома відростками: сльозовим відростком (***processus lacrimalis***), верхньощелепним (***processus maxillaris***) і решітчастим (***processus ethmoidalis***). За допомогою відростків нижня носова раковина з'єднується з однойменними кістками бічної стінки носової порожнини. Нижній її край вільно звисає в носову порожнину. Нижня носова раковина обмежовує зверху нижній носовий хід.

Леміш (***vomer***) – непарна трапецієподібна пластинка, що розташована в носовій порожнині. Разом з перпендикулярною пластинкою решітчастої кістки вона утворює кісткову перегородку носа. Верхній край лемеша роздвоєний, утворює два крила (***alae vomeris***) і борозну (***sulcus vomeris***), як з'єднана з клиноподібними гребінем і дзьобом клиноподібної кістки на цілому черепі. Нижній край лемеша зрощується з носовим гребенем верхніх щелеп і піднебінних кісток, задній край лемеша гладенький і вільний; передній край у верхній частині з'єднується з описаною вище перпендикулярною пластинкою решітчастої кістки, а в нижній – з хрящовою перегородкою носа.

Сльозова кістка (***os lacrimale***) парна, вона найтонша з усіх кісток черепа, розміщена в передній частині присередньої стінки очної ямки. На передній частині зовнішньої поверхні кістки є сльозова борозна (***sulcus lacrimalis***), яка з однойменною борозною верхньої щелепи утворює ямку сльозового мішка, а потім носо-сльозовий канал. Сльозова борозна ззаду обмежована заднім сльозовим гребенем (***crista lacrimalis posterior***), що закінчується сльозовим гачком (***hamulus lacrimalis***).

Під'язикова кістка (***os hyoideum***) розташована в ділянці шиї між нижньою щелепою та гортанню. Кістка має підковоподібне тіло (***corpus ossis hyoidei***) та дві пари рогів: малі (***cornua minora***), спрямовані вгору, та великі (***cornua majora***), спрямовані вбік. До малих та великих рогів прикріплюються над- і підпід'язикові м'язи.

Кістки лицевого черепа:

1. Нижня носова раковина – парна самостійна кісткова пластинка, яка звисає в порожнину носа з бічної його стінки. Склад. з тіла і 3 відростків.

2. Слізна кістка – парна тонка і крихка пластинка чотирикутної форми, розташована на медіальній стінці очної ямки. Бере участь в утвор. носо-слізного каналу.

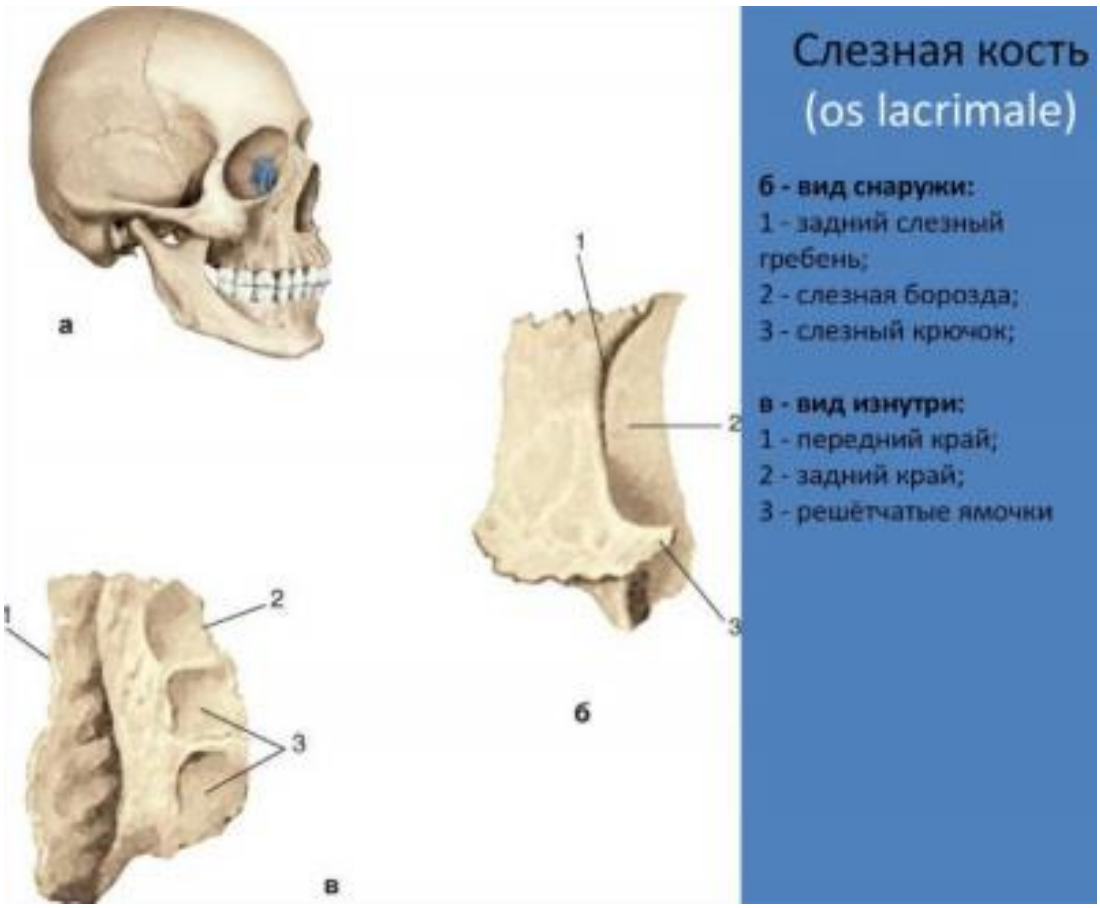

3. Носова кістка – парна, має форму витягнутої чотирикутної пластинки. Утвор. кісткову основу спинки носа.

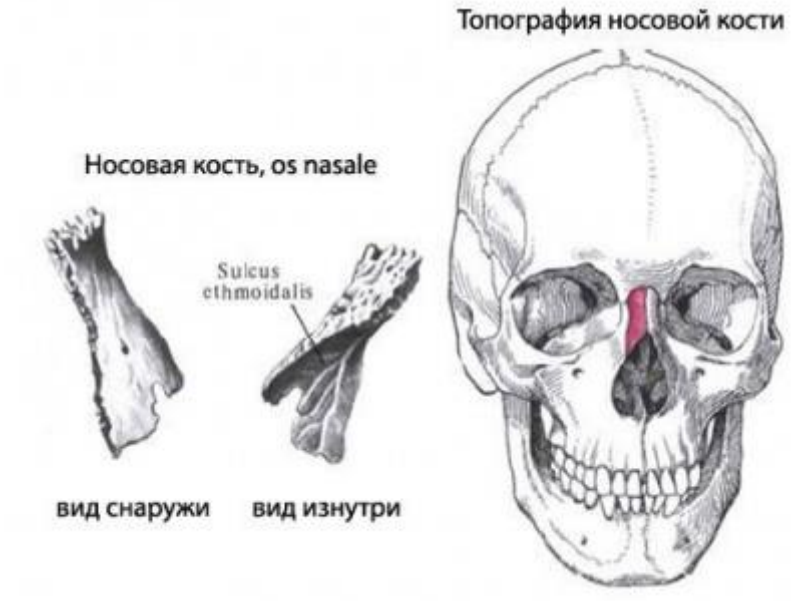

4. Леміш – непарна кісткова пластинка трапецієподібної форми. Бере участь в утвор. нос.перегородки.

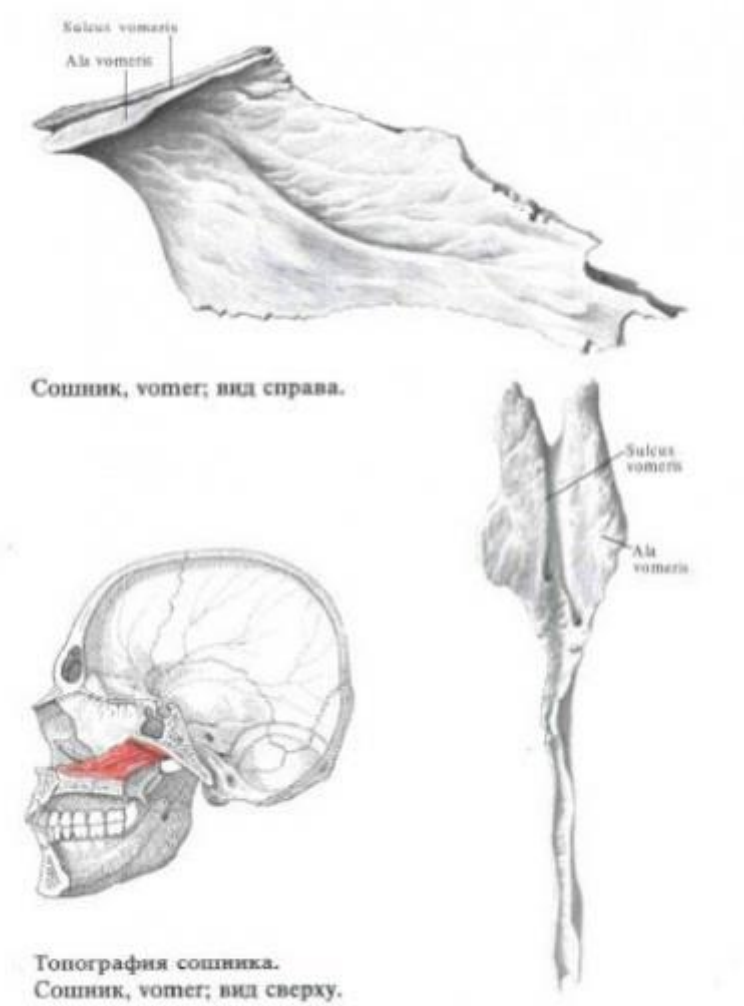

Сошник, vomer; вид справа.

Топография сошника.
Сошник, vomer; вид сверху.

5. Піднебінна кістка – парна, склад. з перпендикулярної і горизонтальної пластинок, які беруть участь в утвор. стінок нос. І рот. порожнини, очної ямки та крилоподібно-піднебінної ямки.

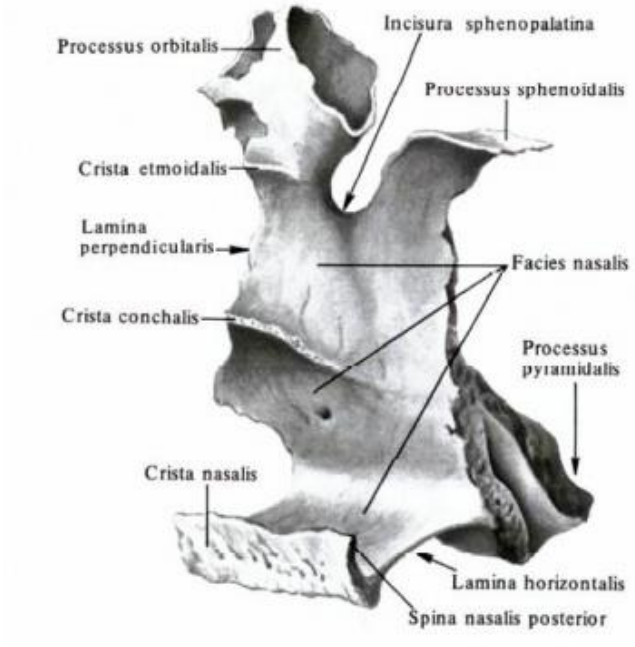

6. Вилична кістка – з’єднує кістки мозкового і лицевого черепа. Має бічну, скроневу, очну поверхні і два відростки: лобовий і скроневий.



7. Верхня щелепа – парна кістка, має тіло і 4 відростки (лобовий, виличний, альвеолярний, піднебінний).

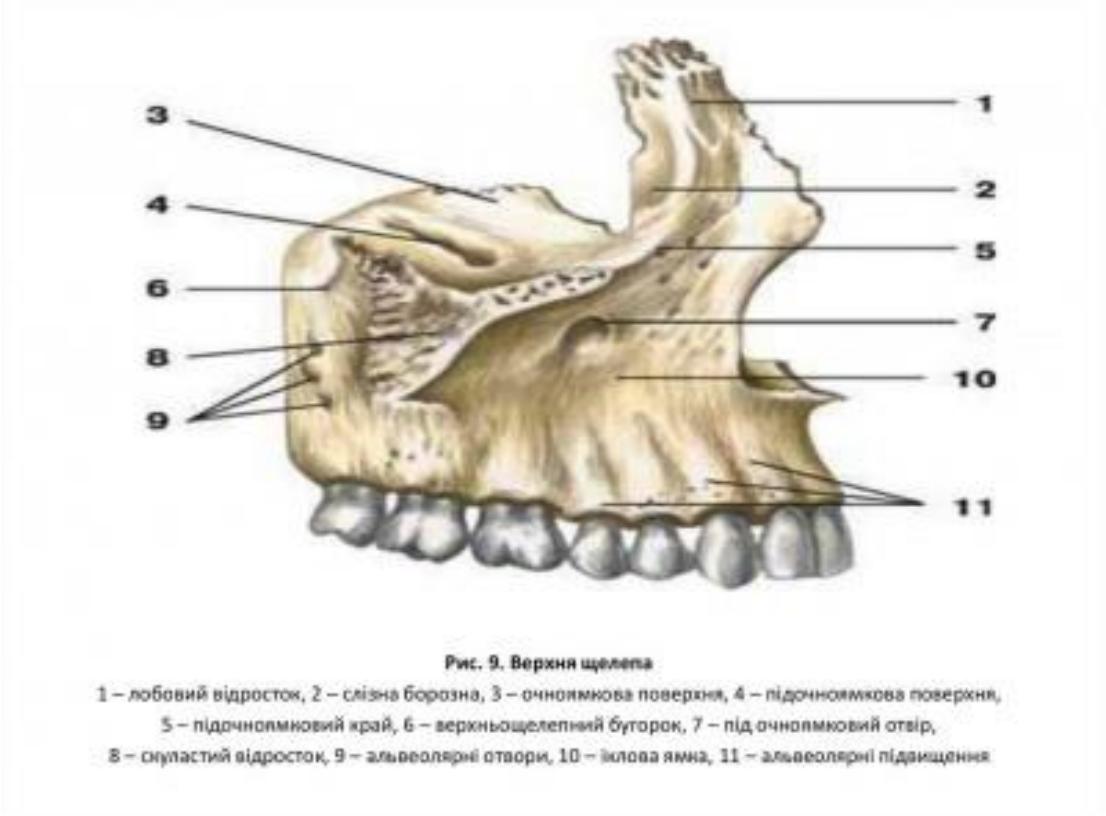

Рис. 9. Верхня щелепа

1 – лобовий відросток, 2 – слізна борозна, 3 – очноямкова поверхня, 4 – підочноямкова поверхня, 5 – підочноямковий край, 6 – верхньощелепний бугорок, 7 – під очноямковий отвір, 8 – скуластий відросток, 9 – альвеолярні отвори, 10 – іклова ямка, 11 – альвеолярні підвищення

8. Нижня щелепа – непарна,єдина кістка черепа, яка рухається. Має тіло і дві гілки.

ТЕМА 4. М’ЯЗИ ТА СУХОЖИЛЛЯ

М’язова система (Systema musculare) Загальна будова м’язів

Скелетні м’язи – це посмуговані м’язи, скорочення яких залежить від волі людини, тобто це довільні м’язи. У тілі людини є близько 400 посмугованих м’язів. **М’яз (*musculus*)** – це орган, побудований з пучків посмугованих м’язових волокон, зв’язаних між собою пухкою сполучною тканиною, в якій проходять кровоносні судини і нерви. М’язова система становить близько 40% маси тіла людини.

Одиницею будови скелетної м’язової тканини є м’язове волокно. Кожний м’яз складається з пучків м’язових волокон, укритих сполучнотканинною оболонкою – ендомізієм (*endomysium*). Різні за величиною пучки покриті внутрішнім перимізієм (*perimysium*), а весь м’яз зовні вкриває епімізій (*epimysium*). Епімізій продовжується на зовнішню поверхню сухожилка, ця його частина має назву перитендинію (*peritendineum*; мал.).

М’яз з’єднується з кісткою за допомогою сухожилка, який має тісний зв’язок з ендомізієм та сарколемою м’яза; сухожилок – це щільна волокниста сполучна тканина. Пучки цієї сполучної тканини розміщуються паралельно і об’єднуються прошарками пухкої клітковини, в якій проходять кровоносні судини. Сухожилки є циліндричної форми, деякі м’язи (зокрема, м’язи живота) мають сухожилки у формі тонких широких пластинок, їх називають апоневрозами (***aponeurosis***). Є м’язи, з так званими сухожилковими переділками (***intersectio tendinea***) їх може бути декілька на протязі м’яза. Такі переділки характерні для прямого м’яза живота.

М’язи добре кровопостачаються кровоносними судинами – артеріями, що супроводжуються двома венами. Внутрішньом’язові артерії розміщуються в ендомізіумі, утворюють артеріальні сітки, петлі яких видовжені по ходу м’язових волокон. М’язи мають рухові та чутливі нерви. Рухові нерви закінчуються в скоротливій речовині м’язового волокна на рухових бляшках, чутливі нерви іннервують як м’язові елементи, так і сухожилки.

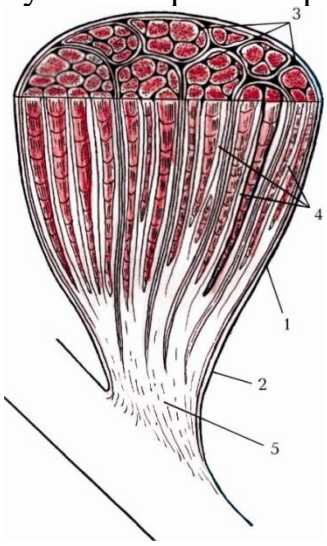

Мал. Будова м’яза:

1. epimysium;
2. peritendineum;

3. perimysium;
4. endomysium;
5. tendo.

Кожний м’яз має стовщену середню м’ясисту частину – черевце (***venter***) та сухожилок (***tendo***), який у більшості м’язів є на обох їх кінцях. М’яз починається від однієї кістки головкою (***caput***), що з’єднується з кісткою за допомогою проксимального сухожилка або м’язової тканини, розміщується проксимально, ближче до серединної осі тіла людини. Дистальний сухожилок прикріплюється до іншої кістки (мал.), а точка прикріплення м’яза (*insertio*) розташовується дистально, далі від серединної осі тіла людини. Коли м’яз скорочується, один кінець його залишається нерухомим. Це точка фіксації (*punctum fixum*), вона збігається з початком м’яза. Рухома точка (*punctum mobile*), розміщується на тій кістці, до якої м’яз прикріплюється. Точка фіксації та рухома точка за певних умов міняються місцями.

М’язи мають найрізноманітнішу форму (див. мал.). Вони поділяються на довгі, короткі та широкі. Довгі м’язи розвинені переважно на кінцівках, широкі – на спині, грудях та животі. Короткими м’язами є глибокі м’язи спини. М’язи можуть мати коловий напрямок волокон, наприклад, коловий м’яз ока, коловий м’яз рота. Ці м’язи виконують функцію стискачів.

М’язи поділяються на прості та складні. Прості м’язи – це такі, у кожного з яких є головка, черевце і з черевця виходить один сухожилок. До складних м’язів належать:

а) м’язи, що мають дві, три, чотири головки, наприклад: двоголовий м’яз плеча, стегна (*m. biceps*), триголовий м’яз плеча, литки (*m. triceps*), чотириголовий м’яз стегна (*m. quadriceps*) та ін.;

б) м’язи, у яких із черевця кілька сухожилків, наприклад: поверхневий та глибокий м’язи – згиначі пальців передпліччя (*m. flexor digitorum superficialis et profundus*), довгий м’яз – згинач пальців та довгий м’яз – розгинач пальців гомілки (*m. flexor digitorum longus et m. extensor digitorum longus*);



Мал. Загальна зовнішня будова м’яза:
1. проксимальний сухожилок; 2. черевце;
3. дистальний сухожилок.

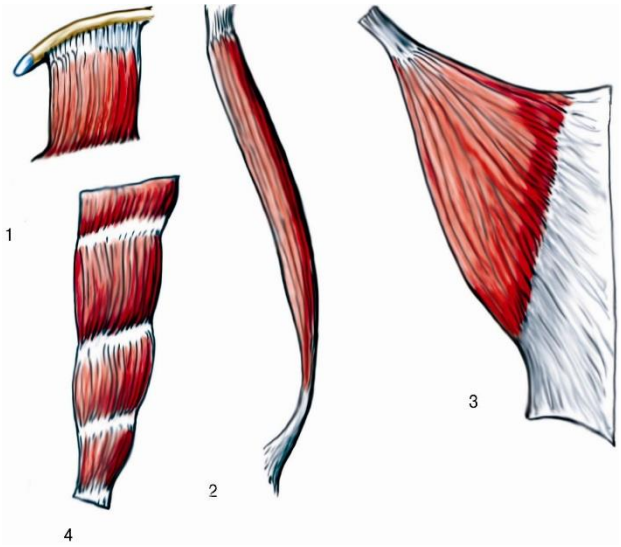

Мал. Форми скелетних м’язів:

1. квадратний м’яз;
2. довгий м’яз;
3. широкий м’яз;
4. багаточеревцевий м’яз з сухожилковими переділками (intersectio tendinea);
5. двоголовий м’яз.
6. двочеревцевий м’яз.

в) м’язи, в яких спільне черевце поділено проміжним сухожилком (*tendo intermedius*) на два черевця, наприклад: двочеревцевий м’яз (*m. digastricus*), лопатково-під’язиковий м’яз (*m. omohyoideus*);

г) м’язи, у яких черевце перетинається однією або кількома сухожилковими переділками (*intersectiones tendineae*), наприклад: прямий м’яз живота (*m. rectus abdominis*); півперетинчастий м’яз стегна (*m. semimembranosus*).

За напрямком пучків волокон м’язи поділяють на такі, у яких м’язові волокна йдуть прямо, паралельно одне до одного, і такі, у яких волокна розміщені косо по відношенню до сухожилка. За принципом прикріплення м’язових волокон до сухожилків розрізняються м’язи, у яких косо розташовані м’язові волокна сходяться під гострим кутом і прикріплюються з двох боків до сухожилка – двоперистий м’яз (*m. bipennatus*), і такі, у яких м’язові волокна йдуть косо, під гострим кутом, але прикріплюються до сухожилка з одного боку – одноперистий м’яз (*m. unipennatus*). Є м’язи з різним напрямком волокон – дельтоподібний м’яз (*m. deltoideus*). Це так званий багатоперистий м’яз (*m. multipennatus*; мал.).

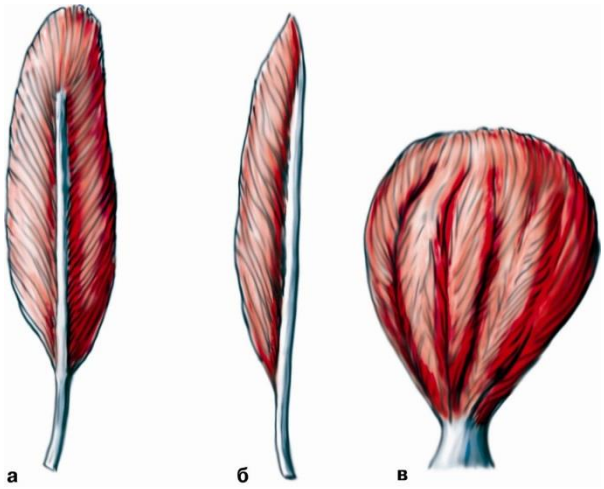

Мал. Перисті скелетні м’язи.

1. Двоперистий м’яз.
2. Одноперистий м’яз.
3. Багатоперистий м’яз.

Окремі м’язи або їх групи, які під час скорочення виконують протилежно спрямовану дію називаються антагоністами, м’язи, що виконують однакові рухи, – синергістами.

Походження назв м’язів різне. Так, назва м’яза може відображати його форму – трапецієподібний, ромбоподібний, квадратний м’яз, круглий м’яз; деякі м’язи мають назву, що свідчить про розмір м’яза: великий, малий, короткий, найширший, найдовший м’язи; у назві м’яза може відображатися: напрямок м’язових волокон – косий, поперечний м’язи; будова м’яза, кількість головок, черевців – двоголовий, триголовий, чотириголовий, двочеревцевий м’язи; назва м’яза може містити в собі місця його початку та прикріплення – плечопроменевий, груднинно-ключично-соскоподібний; назва м’яза може свідчити про функцію м’яза – м’яз-згинач, м’яз-розгинач, м’яз-обертач, м’яз-привертач, м’яз-відвертач, м’яз-піднімач, м’яз-натягач, м’яз-стискач, привідний м’яз, відвідний м’яз, протиставний м’яз.

Залежно від того, на скільки суглобів діє м’яз, виділяють односуглобові, двосуглобові, багатосуглобові м’язи. На відміну від цих м’язів є такі, які взагалі не діють на суглоби, наприклад, шило-під’язиковий м’яз, щито-під’язиковий м’яз.

Допоміжний апарат м’язів

У функціонуванні м’язів допомагає так званий допоміжний аппарат, до якого належать: фасції, піхви сухожилків, волокнисті та кістково-волокнисті канали, синовіальні сумки, блоки м’язів та сесамоподібні кісточки.

Фасція (***fascia***), являє собою сполучнотканинний покрив. Фасції м’язів вкривають окремі м’язи, групи м’язів, відокремлюють один м’яз від іншого, одну групу м’язів від іншої.

У разі запальних процесів тканин організму фасція запобігає поширенню гною, однак в окремих випадках вона є провідником гною. Фасція утворює піхви навколо судинно-нервових пучків, є складовою частиною судинно-нервового пучка. У фасцію в разі її потужного розвитку сухожилок м’яза може вплітатися,

прикріплюючись до неї. Подекуди фасції утворюють капсули для органів, наприклад, на шиї для щитоподібної залози, гортані, трахеї, глотки, стравоходу, мішки для під нижньощелепної та привушної залоз.

Під час скорочення м'язів, покритих фасцією, зменшується тертя м'язів. Фасція розщеплюється на пластинки, що відокремлюють один шар м'язів від іншого. При цьому можуть утворюватися спільні фасції та фасціїї для окремих м'язів.

Фасціальні пластинки та фасціальні перегородки, зокрема, ті, що прирощуються до кісток, разом утворюють волокнистий скелет, який ще називають м'яким скелетом. Розвиток фасцій залежить від розвитку м'язів. Фасції подекуди беруть участь в утворенні стінок каналів: поперечна фасція – в утворенні задньої стінки пахвинного каналу, широка фасція стегна – в утворенні передньої та задньої стінок стегнового каналу. Фасції називаються залежно від назв ділянок, в яких фасції розташовуються, вони можуть мати назву органа, який покривають (наприклад, привушна фасція, щічно-глоткова фасція).

У ділянці променево-зап'ясткового та надп'ятково-гомілкового суглобів фасції потовщуються, в них переважають колові волокна, які прирощуються до кісток передпліччя, гомілки та стопи. Це так звані **тримачі м'язів** (***retinacula musculorum***). Від них до кісток (відповідно, ліктьової та променевої чи великогомілкової, малогомілкової, стопи) відходять перегородки, що зрощуються з окістям. Таким чином під тримачами м'язів утворюються **волокниті піхви** (***vaginae fibrosae***), в яких проходять сухожилки м'язів, покриті **синовіальні піхвами** (***vaginae synoviales***), утворені синовіальною оболонкою.

Синовіальна піхва має два листки – нутрощевий (***lamina visceralis***), що зрощується з сухожилком, та пристінковий (***lamina parietalis***), що зрощується з волокнистою піхвою. На кінцях сухожилкової піхви пристінковий листок переходить у нутрощевий. Таким чином, утворюється щілиноподібна порожнина сухожилкової піхви, заповнена незначною кількістю синовіальної рідини, що зволожує обернені одна до одної поверхні пристінкового та нуторщевого листків синовіальної піхви. Це забезпечує зменшення тертя сухожилка, що створює оптимальні умови для функціонування м'яза. Пристінковий листок переходить у нутрощевий листок синовіальної піхви на всьому протязі піхви, тоді його називають брижею сухожилка (***mesotendineum***), або ж тільки в окремих ділянках піхви, утворюючи вуздечки сухожилка (***vincula tendinum***). В брижі сухожилка проходять судини та нерви, вони розміщуються між двома синовіальними листками брижі (мал.).

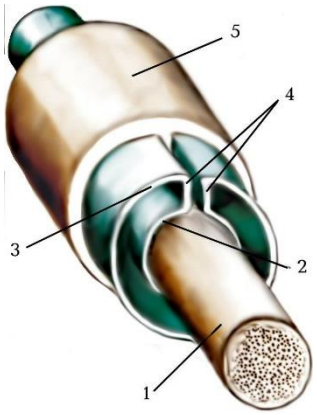

Мал. Схема будова піхви сухожилка:
1. сухожилок.
2. нутрощева пластинка піхви сухожилка;
3. пристінкова пластинка піхви сухожилка;
4. брижа сухожилка;
5. волокнистий шар.

Синовіальна сумка (***bursa***) – це сполучнотканинний мішечок, заповнений тягучою рідиною, подібною до синовіальної. Синовіальні сумки розміщуються під сухожилками, під м'язами, прилягають до кістки або інших сухожилків. Вони сприяють зменшенню тертя під час скорочення м'яза. Якщо сумка розташовується поблизу суглоба, вона може сполучатись із суглобовою порожниною. У таких випадках її називають синовіальною сумкою (***bursa synovialis***). Синовіальна сумка заповнена синовіальною рідиною.

М'язовий блок (***trochlea muscularis***) – це кістковий виступ, що має вкритий хрящем жолобок для сухожилка м'яза. Блок є опорою для сухожилка, він сприяє збільшенню кута між сухожилком та кісткою, до якої прикріплюється сухожилок, при цьому збільшується важіль прикладання сили.

Сесамоподібні кісточки (***ossa sesamoidea***). Розміщуються в товщі сухожилка близько до місця його прикріплення. Сесамоподібними кісточками є наколінок, горохоподібна кістка. Сесамоподібні кісточки розташовуються біля основи проксимальних фаланг пальців (зокрема, великого) кисті та стопи. Функція сесамоподібних кісточок така сама, як м'язових блоків.

Правила П.Ф. Лесгафта – засновника функціональної анатомії:
1) в цілому м'язи здійснюють рухи в тих ланках тіла людини, до яких вони прикріплюються,
2) м'язи забезпечують рухи в тих суглобах, через які вони проходять,
3) м'язи здійснюють рухи в тому напрямку або в той бік, на якому вони розташовані: якщо м'язи розташовані на передній поверхні, то здійснюють рухи вперед, тобто згинають частини тіла; якщо м'язи розташовані на задній поверхні, то розгинають; на присередній – приводять; на бічній – відводять,
4) м'язи виконують рухи навколо тих осей, які перпендикулярно перетинають.

Головна властивість м'язів – це скоротливість, яка призводить до зміни їх довжини під впливом нервових імпульсів. Під час скорочення м'язів точки початку і точки прикріплення на кістках наближуються одна до одної, довжина м'язів зменшується. Кістки, що з'єднані суглобами функціонують як важелі.

У біомеханіці виокремлюють два види важелів: *важіль першого роду* та *важіль другого роду*. Важіль першого роду характеризується тим, що точки прикладання сил розташовані по різні боки від точки опори, тоді як важіль другого роду має сили, які прикладаються з одного боку від точки опори.

Важіль першого роду двоплечий (важіль рівноваги), прикладом його може бути з'єднання хребтового стовпа з черепом (мал., а I). Тут рівновага досягається за рахунок відповідності момента обертання діючої сили і момента обертання протилежної сили ваги. Перший момент сили дорівнює силі, що діє на потиличну кістку, тобто на довжину важеля від точки його опори; другий момент сили дорівнює силі ваги, помноженій на відстань від точки опори до крайньої точки обличчя. Важіль другого роду одноплечий, однак залежно від місця прикладання сили м'язів і сили ваги його поділяють на важіль швидкості та важіль сили. Важіль сили характеризується тим, що плече прикладання м'язової сили довше від плеча протидії (мал., II). Наприклад, для стопи точкою опори (вісь обертання) є головки плесневих кісток, точкою прикладання м'язової сили (триголовий м'яз литки) – п'яткова кістка, а точкою протидії (вага тіла) – надп'яткововогогомілковий суглоб. Цей важіль під час виконання функції має меншу швидкість переміщення точки протидії, оскільки плече прикладання м'язової сили довше від плеча, на яке діє вага тіла. Важіль швидкості навпаки характеризується тим, що плече прикладання м'язової сили значно коротше від плеча протидії (мал., III). Унаслідок подолання сили ваги, віддаленої на значну відстань від точки обертання, наприклад у ліктьовому суглобі, необхідна значно більша сила м'язів-згиначів, які прикріплюються на близькій відстані від ліктьового суглоба. У цьому разі переважають швидкість та об'єм рухів довшого важеля і наявні втрати у виконанні силових дій. Таким чином, кожний м'яз впливає на суглоб тільки в одному напрямку. Одноосьові суглоби, наприклад циліндричні, мають тільки дві групи м'язів-антагоністів, які діють на них: одна група – згиначі, друга – розгиначі. На двоосьові суглоби діють м'язи, що розташовуються навколо обох осей суглобів. На багатоосьові суглоби діють м'язи, які розташовані з усіх боків. Так, наприклад, плечовий суглоб діють м'язи-згиначі й м'язи-розгиначі (рухи відбуваються навколо фронтальної осі). М'язи, відводять і приводять верхню кінцівку (рухи відбуваються навколо сагітальної осі) та обертачі (рухи відбуваються навколо поздовжньої осі) – обертають верхню кінцівку досередини (пронатори) або назовні (супінатори). До групи м'язів-синергістів або антагоністів відносять м'язи, що здійснюють головні й допоміжні рухи. Під час скорочення м'язів тіло людини утримується у відповідному положенні. Виходячи з цього, розрізняють три види м'язів: м'язи, які долають опір; м'язи, які поступаються; м'язи, які утримують вагу. У першому випадку м'язи скорочуються і змінюють положення частин тіла; у другому випадку сила м'язів поступається дії сили ваги. У третьому випадку м'язи утримують вагу без переміщення тіла та його частин у просторі.

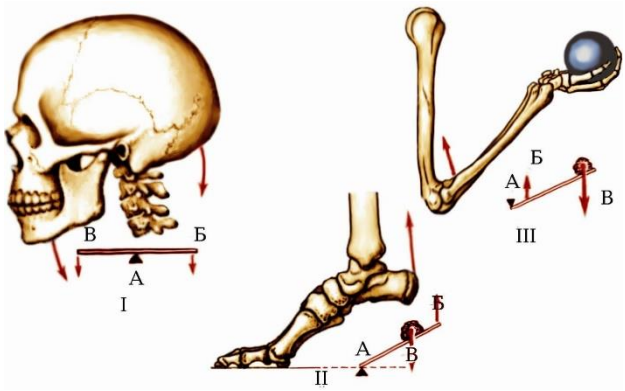

Мал. Схема біомеханічних важелів, які діють на суглоби:
I – важіль першого роду (двоплечовий);
II, III – важелі другого роду (одноплечові);
А – точка опори; Б, В – крайні точки плеча прикладання м’язової сили.

Вивчаючи силові функціональні особливості м’язів, розрізняють анатомічний та фізіологічний поперечники. Анатомічний поперечник – це площина перпендикулярного перетину м’яза в середній ділянці, він не враховує силу всіх м’язових волокон, які складають м’яз. (мал.). Перший показник характеризує в основному величину м’яза, другий – його силу. Абсолютну силу м’язів вираховують шляхом ділення маси максимальної ваги (в кілограмах), яку може підняти м’яз, на 1 $см^2$ площини фізіологічного перетину. Цей показник у людиини для різних м’язів становить від 6,24 до 16,8 $кг/см^2$. Наприклад, абсолютна сила двоголового м’яза плеча дорівнює 11,4 $кг/см^2$. Напруження, що його розвиває під час скорочення одно м’язове волокно, коливається в межах 0,1 – 0,2 г. Одним із показників функції окремого м’яза є амплітуда, або розмах, скорочення м’язових волокон. Веретеноподібні та стрічкоподібні м’язи мають довгі волокна, тому фізіологічний і анатомічний поперечники збігаються; сила цих м’язів незначна. Фізіологічний поперечник перистих м’язів значно більший від анатомічного, тому сила їх більша, ніж сила інших м’язів. Оскільки волокна цих м’язів короткі, амплітуда їх скорочення незначна. Змінюючи положення кісткових важелів, м’язи діють на суглоби. Кожен м’яз впливає на суглоб тільки в одному напрямку. М’язи, які діють на суглоб, виконуючи протилежні функції, називають антагоністами, а ті, що діють в одному напрямку, – синергістами. Робота м’язів залежить від розміру площі їх початку і прикріплення та наявності на кістах у місцях фіксації м’язів горбистостей, гребенів, відростків тощо. М’язи з великою площею початку і прикріплення здатні проявляти більшу силу і меншу втомлюваність (сідничні м’язи). До виконання швидких і різноманітних рухів пристосовані м’язи з малою площею фіксації (м’язи кисті). Вивчаючи м’язи, ви усвідомите важливе значення їх скорочень для забезпечення венозного відтоку крові і відтоку лімфи, функції органів дихання, травлення, обміну речовин та рефлекторного впливу на органи і системи органів тощо.

ТЕМА 5. М’ЯЗИ ТА ОКРЕСЛЕННЯ ОБЛИЧЧЯ

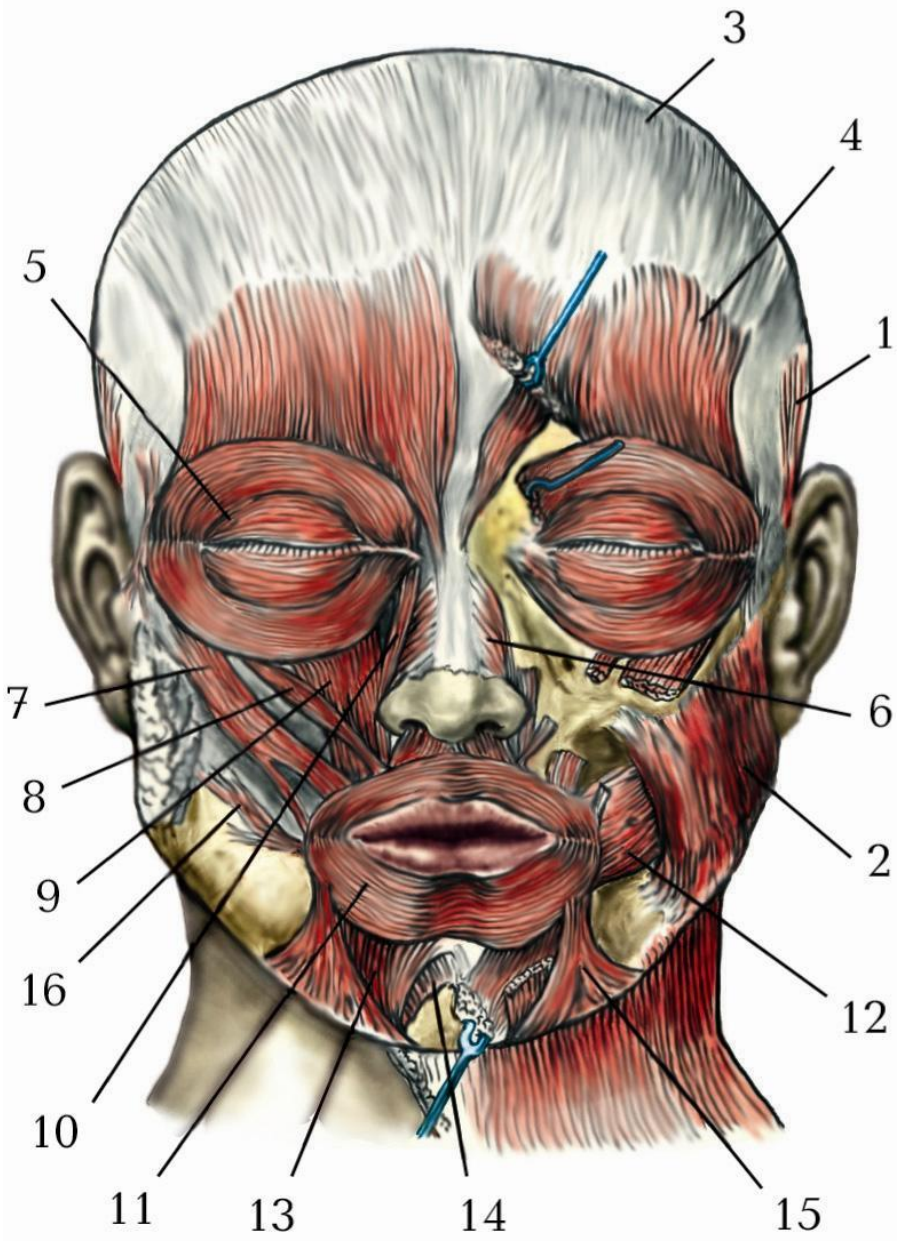

Скронево-тімяний м’яз (m. temporoparietalis) розташований на бічній поверхні склепіння черепа. Початок: внутрішня поверхня хряща вушної раковини. Прикріплення: бічна частина апоневротичного шолома. Три м’язи вушної раковини (передній, верхній та задній) у людини рудиментарні, вони практично не функціонують.

Передній вушний м’яз (m. auricularis anterior). Початок: апоневротичний шолом і скронева фасція. Прикріплення: шкіра і хрящ вушної раковини.

Верхній вушний м’яз (m. auricularis superior). Початок: апоневротичний шолом і скронева фасція. Прикріплення: шкіра вушної раковини біля її основи.

Задній вушний м’яз (m. auricularis posterior). Початок: соскоподібний відросток скроневої кістки. Прикріплення: шкіра і хрящ вушної раковини біля її основи.

Апоневротичний шолом (galea aponeurotica) утворенний щільними сухожилковими пучками. Апоневротичний шолом з окістям черепа з'єднаний дуже пухко, тому він легко зміщується відносно періосту. Зовнішня поверхня апоневротичного шолома щільно з'єднується короткими стовщеними сполучнотканинними пучками зі шкірою. Між цими пучками розміщуються включення жирових часточок, що зумовлює еластичність шкіри. У скроневій ділянці апоневротичний шолом доходить до верхньої скроневої лінії, де прикріплюється, переходячи далі в скроневу фасцію, зрощуючись з її зовнішньою пластинкою. Ззаду він доходить до зовнішнього потиличного виступу, спереду – до надочноямкового краю лобної кістки.

Запам'ятайте, що скальп – це тісно з'єднані між собою в ділянці склепіння черепа шкіра й апоневротичний шоломом, що легко відділяються від окістя черепа.

М'язи, які оточують очну щілину

М'яз гордіїв (m. procerus) (procer – вельможа).

Початок: носова кістка. Прикріплення: шкіра лоба (ділянка надпереніссяя). Функція: тягне шкіру лоба вниз, утворюючи поперечні складки в ділянці надпереніссяя.

Коловий м'яз ока (m. orbicularis oculi) має три частини:

а) очноямкову (pars orbitalis);

б) повікову (pars palpebralis);

в) глибоку (pars lacrimalis).

Початок: а) передній сльозовий гребінь верхньої щелепи, носова частина лобової кістки, лобовий відросток верхньої щелепи; б) зв'язка повік, присередня стінка сльозового мішка; в) задній сльозовий гребінь сльозової кістки, задня стінка сльозового мішка. Прикріплення: бічна зв'язка повік, шкіра брів, шкіра щоки; верхні та нижні пучки повікової частини переплітаються між собою за межами очної ямки. Функція: звужує і повністю змикає очну щілину, розподіляє по передній поверхні очного яблука сльозу, розгладжує поперечні зморшки на лобі; тягне передню стінку сльозового мішка вперед, а задню – назад, зумовлюючи його розширення, що сприяє всмоктуванню в нього сльози зі сльозових канальців; тягне брови вниз, а шкіру щоки – вгору.

М'яз – зморщувач брови (m. corrugator supercilii). Початок: носова частина лобової кістки. Прикріплення: шкіра в ділянці надбрівної дуги. Функція: тягне брови до середньої лінії лоба, утворює між бровами вертикальні складки.

М'яз – опускач брови (m. depressor supercilii). Початок: бічна поверхня верхньої частини носової кістки. Прикріплення: шкіра присередньої частини брови. Функція: опускає брову і дещо тягне її до середини.

М'язи носа

Носовий м'яз (m. nasalis) має поперечну частину (pars transversa) та крилову частину (pars alaris). Початок: коміркові підвищення верхнього ікла, верхніх бічного та присереднього різців. Прикріплення: поперечна частина своїм сухожилком з'єднується на спинці носа з сухожилком такого самого м'яза

протилежного боку; крилова частина вплітається в шкіру крила носа. Функція: звужує носові отвори, тягне крило носа вниз.

М’яз – опускач носової перегородки (m. depressor septi nasi). Початок: коміркові підвищення присереднього верхнього різця. Прикріплення: шкіра носової перегородки. Функція: тягне вниз носову перегородку.

М’язи, які оточують ротову щілину

М’яз – підіймач верхньої губи (m. levator labii superioris). Початок: підочноямковий край тіла верхньої щелепи. Прикріплення: шкіра кута рота, крила носа, верхньої губи, носо-губної складки. Функція: піднімає верхню губу та крило носа.

М’яз – підіймач верхньої губи і крила носа (m. levator labii superioris et alaeque nasi). Початок: лобовий відросток верхньої щелепи. Прикріплення: шкіра верхньої губи, крила носа. Функція: піднімає верхню губу, тягне вору крило носа.

Малий виличний м’яз (m. zygomaticus minor). Початок: вилична кістка (її передня поверхня). Прикріплення: шкіра носо-губної складки. Функція: поглиблює носо-губну складку.

Великий виличний м’яз (m. zygomaticus major). Початок: вилична кістка. Прикріплення: шкіра кута рота і верхньої губи. Функція: тягне кут рота вгору і назовні.

М’яз сміху (m. rizorius). Початок: привушна фасція, жувальна фасція, шкіра носо-губної складки. Прикріплення: шкіра кута рота. Функція: тягне кут рота назовні.

М’яз – підіймач кута рота (m. levator anguli oris). Початок: іклова ямка верхньої щелепи. Прикріплення: шкіра кута рота. Функція: тягне кут рота вгору.

М’яз – опускач кута рота (m. depressor anguli oris). Початок: нижній край тіла нижньої щелепи назовні від підборідного отвору. Прикріплення: шкіра кута рота та верхньої губи. Функція: опускає кут рота.

М’яз – опускач нижньої губи (m. depressor labii inferioris). Початок: тіло нижньої щелепи, спереду від підборідного отвору. Прикріплення: шкіра нижньої губи. Функція: тягне нижню губу вниз.

Підборідний м’яз (m. mentalis). Розташовується під м’язом-опускачем нижньої губи. Початок: коміркові підвищення нижніх різців та нижнього ікла. Прикріплення: шкіра підборіддя. Функція: утворює ямки на шкірі підборіддя, піднімає вгору нижню губу, притискаючи її до верхньої, витягує вперед, піднімає вгору шкіру підборіддя.

Коловий м’яз рота (m. orbicularis oris). М’яз має дві частини: крайову (pars marginalis), і губну (pars labialis). Початок: шкіра кута рота. Функція: звужує і закриває ротову щілину. Висуває губи вперед, підгортає губи всередину, притискаючи їх до зубів.

Щічний м’яз (m. buccinator). Початок: коміркові підвищення великих кутніх зубів верхньої та нижньої щелеп, крилоподібно-нижньощелепне шво (raphe pterygomandibularis), щічний гребінь нижньої щелепи. Прикріплення: шкіра кута

рота, шкіра верхньої та нижньої губ. Функція: відтягує кут рота назовні, притискує щоки до зубів, виштовхує назовні вміст ротової порожнини і повітря.

Жувальні м’язи

З кожного боку є по чотири, вони прикріплюються до нижньої щелепи (мал.).

Жувальний м’яз (m. masseter) має поверхневу частину (pars superficialis) та глибоку частину (pars profunda). Початок: вилична дуга, вилична кістка. Прикріплення: жувальна горбистість нижньої щелепи, кут нижньої щелепи. Функція: піднімає нижню щелепу, поверхнева частина бере участь у висуванні її вперед.

Скроневий м’яз (m. temporalis). Початок: скронева ямка, нижня скронева лінія, скронева фасція. Прикріплення: вінцевий відросток нижньої щелепи. Функція: піднімає нижню щелепу, задніми пучками тягне її назад.

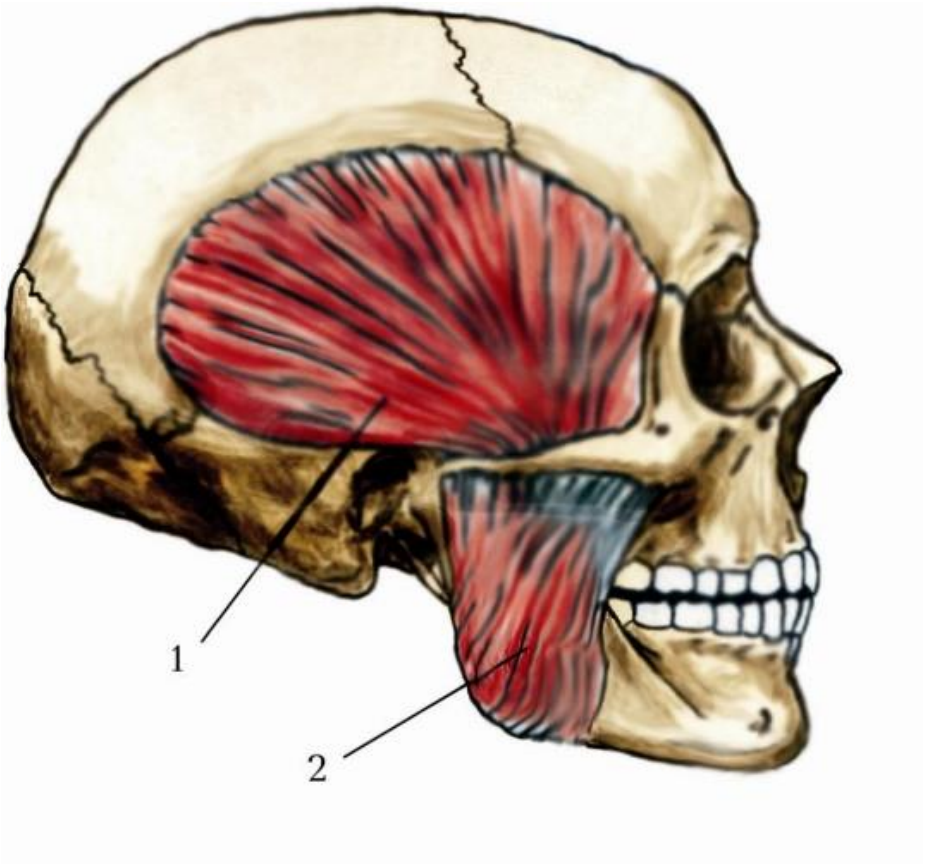

Жувальні м’язи, вигляд справа.

Бічний крилоподібний м’яз (m. pterygoideus lateralis). Має дві головки – верхню та нижню. Початок: верхня головка – підскроневий гребінь, підскронева поверхня великого крила клиноподібної кістки; нижня головка – зовнішня поверхня бічної пластинки крилоподібного відростка клиноподібної кістки, горб верхньої щелепи. Прикріплення: крилоподібна ямка виросткового відростка нижньої щелепи, капсула та диск скронево-нижньощелепного суглоба. Функція: Під час однобічного скорочення висуває нижню щелепу в бік, протилежний скорочуваному м’язу. Під час двобічного скорочення висуває нижню щелепу вперед.

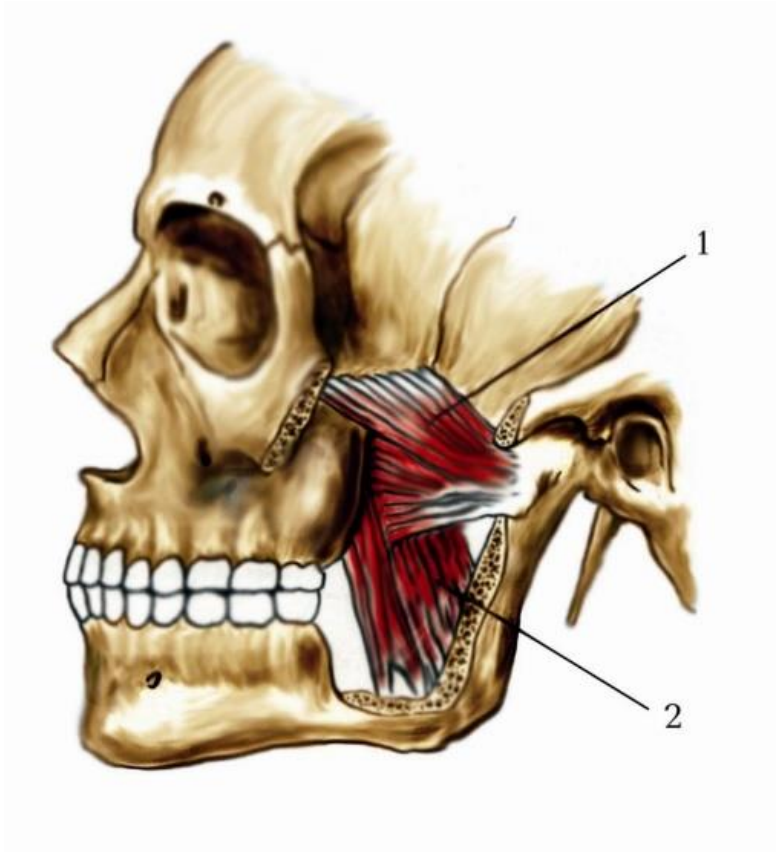

Жувальні м’язи вигляд зліва. Частково видалена гілка нижньої щелепи:

рисередній крилоподібний м’яз (m. pterygoideus medialis). Початок: крилоподібна ямка крилоподібного відростка клиноподібної кістки. Прикріплення: крилоподібна горбистість нижньої щелепи. Функція: під час однобічного скорочення висуває нижню щелепу в протилежний бік, а під двобічного – висуває її вперед.

Фасції голови

На голові відсутня поверхнева фасція.

Скронева фасція (fascia temporalis) починається від верхньої скроневої лінії, розташовується зовні від скроневого м’яза і прикріплюється до виличної дуги, розділяючись над нею на дві пластинки: поверхневу (lamina superficialis), та глибоку (lamina profunda), між якими розміщуються жирова клітковина та скроневе венозне сплетення.

Жувальна фасція (fascia masseterica) покриває зовні жувальний м’яз і приростає до виличної дуги та країв гілки нижньої щелепи.

Привушна фасція (fascia parotidea) є продовженням жувальної фасції. Біля переднього краю привушної залози фасція розщеплюється на дві пластинки, що обгортають залозу зовні і з середини, утворюючи її капсулу. Позаду від залози поверхневий і глибокий листки зростаються, фасція прикріплюється до хряща вушної раковини та соскоподібного відростка скроневої кістки.

Щічно-глоткова фасція (fascia buccopharyngea) покриває зовнішні поверхні щічного м’яза і глотки, утворює крилоподібно-нижньощелепне

ТЕМА 6. АНАТОМІЧНА БУДОВА НОСА

Анатомія зовнішнього носа. Анатомічні напрямки носа

Нижче наведено напрямки, які використовуються в анатомічній та анатомотопографічній термінології і без знання яких важко орієнтуватися у викладеному матеріалі.

1. Верхній напрямок (цефалічний, або краніальний) – усе, що міститься вище обраної фіксованої точки в напрямку до мозкової частини черепа.
2. Нижній напрямок (каудальний) – усе, що міститься нижче (дистальніше) обраної фіксованої точки в напрямку до нижньої щелепи.
3. Передній напрямок (дорзальний) – усе, що спрямовано допереду до спинки та кінчика носа.
4. Задній напрямок (вентральний) – усе, що спрямовано назад від кінчика носа. Особливо це стосується елементів носової переділки.

Зовнішній ніс

Зовнішній ніс *(external pyramid)* складається з 4 великих зон (рис. 1):

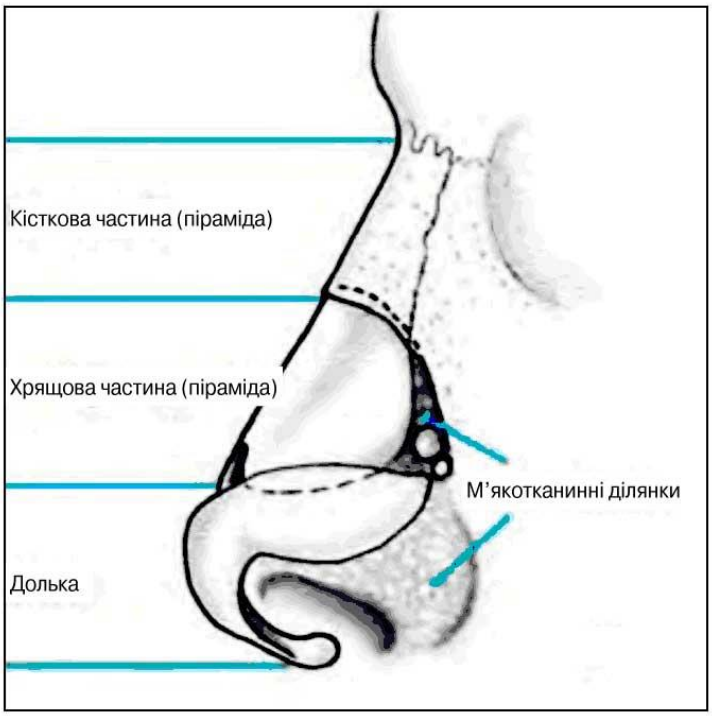

Рис. *Зони зовнішнього носа (Кісткова частина (піраміда), (bone pyramid), Хрящова частина (піраміда), (cartilaginous pyramid), Долька, (lobule), М'якотканинні ділянки, (soft-tissue areas)).*

Кісткова, хрящова піраміди та долька становлять переважну більшість зовнішнього носа. Форма носа зумовлена його анатомо-фізіологічними особливостями і досягається жорсткою фіксацією хрящового каркаса до нижнього краю кісткової піраміди (по нижній стороні на 1,0-1,5 мм) (рис. 2), фіксацією між долькою (латеральними ніжками) та хрящовою пірамідою (нижнім краєм хрящової піраміди) (по верхній стороні) (рис. 3). Четверта

м’якотканинна зона допускає певну мобільність структур зовнішнього носа (рис. 1).

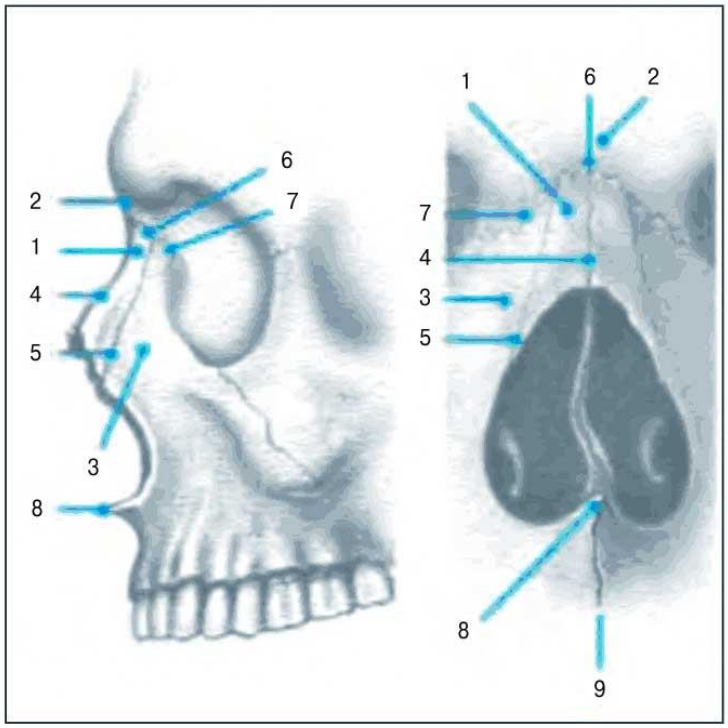

Рис. 2. *Кісткова піраміда: 1 – Носова кістка, 2 – Лобна кістка, 3 – Лобний відросток верхньощелепової кістки, 4 – Міжносовий шов, 5 – Назо-максилярний шов, 6 – фронто-назальний шов, 7 – фронто-максилярний шов, 8 – передня носова ость, 9 – максилярний шов.*

Кісткова та хрящова піраміди зовнішнього носа

Зовнішня піраміда як зовні, так і зсередини покрита шкірою, підшкірною жировою тканиною та м’язовими волокнами. Товщина та величина цих тканин може суттєво різнитися і залежить від індивідуальних особливостей.

Кісткова піраміда (кістковий каркас) є кістковою частиною зовнішнього носа.

Верхня серединна точка цього утвору є дещо заглиблена й утворює носо-лобний *(nasofrontal)* кут, або назіон *(nasion)*. Найнижчою точкою кісткової піраміди є риніон *(rhinion)*, або зона К. Кісткову піраміду формують носові кістки, носові відростки лобної кістки *(spina nasalis ossis frontalis)* та два лобних відростки верхньощелепової кістки (рис. 2).

Носові кістки невеликі, продовгуваті, чотирикутні. Вони товстіші й вужчі краніально і тонші й ширші каудально. Усі вищеназвані кісткові утвори з’єднуються між собою, утворюючи передню стінку носової порожнини.

Хрящова піраміда, або каркас містяться на верхній частині септолатерального хряща і має дві латеральні хрящово-перетинчасті ділянки з кількома додатковими хрящами (рис. 3).

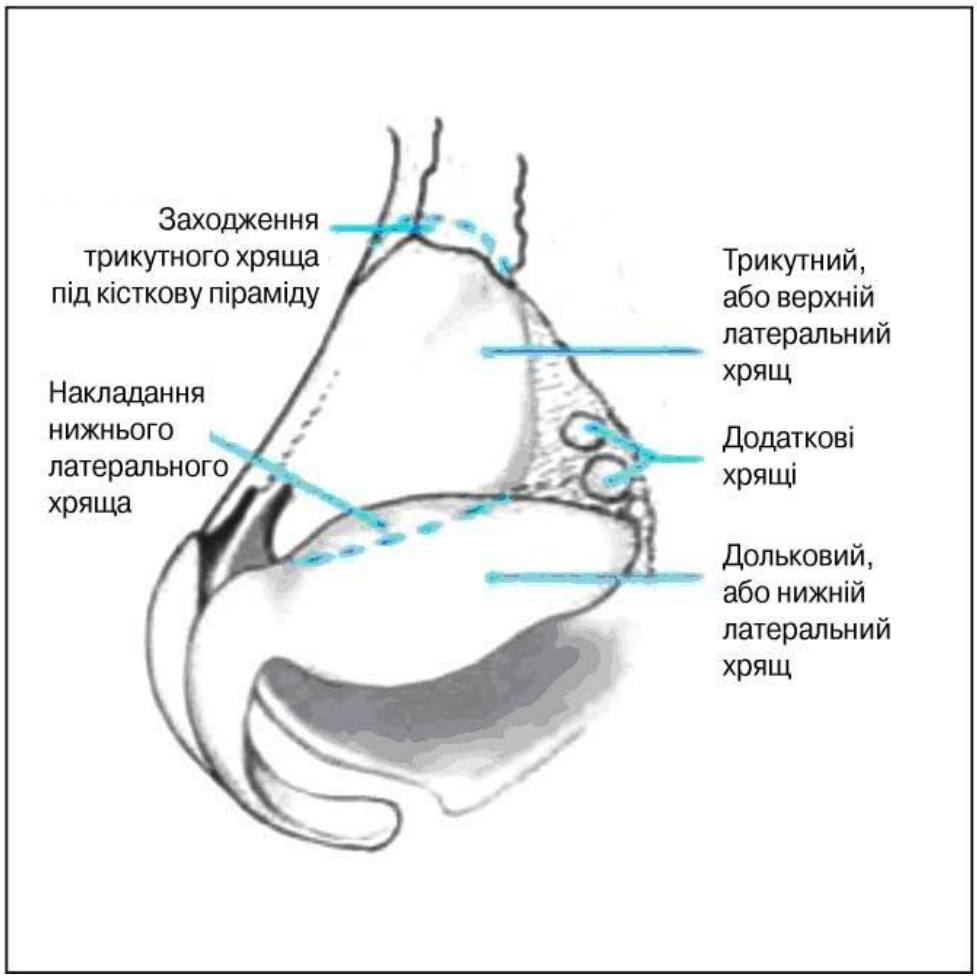

Рис. 3. *Хрящовий каркас зовнішнього носа.*

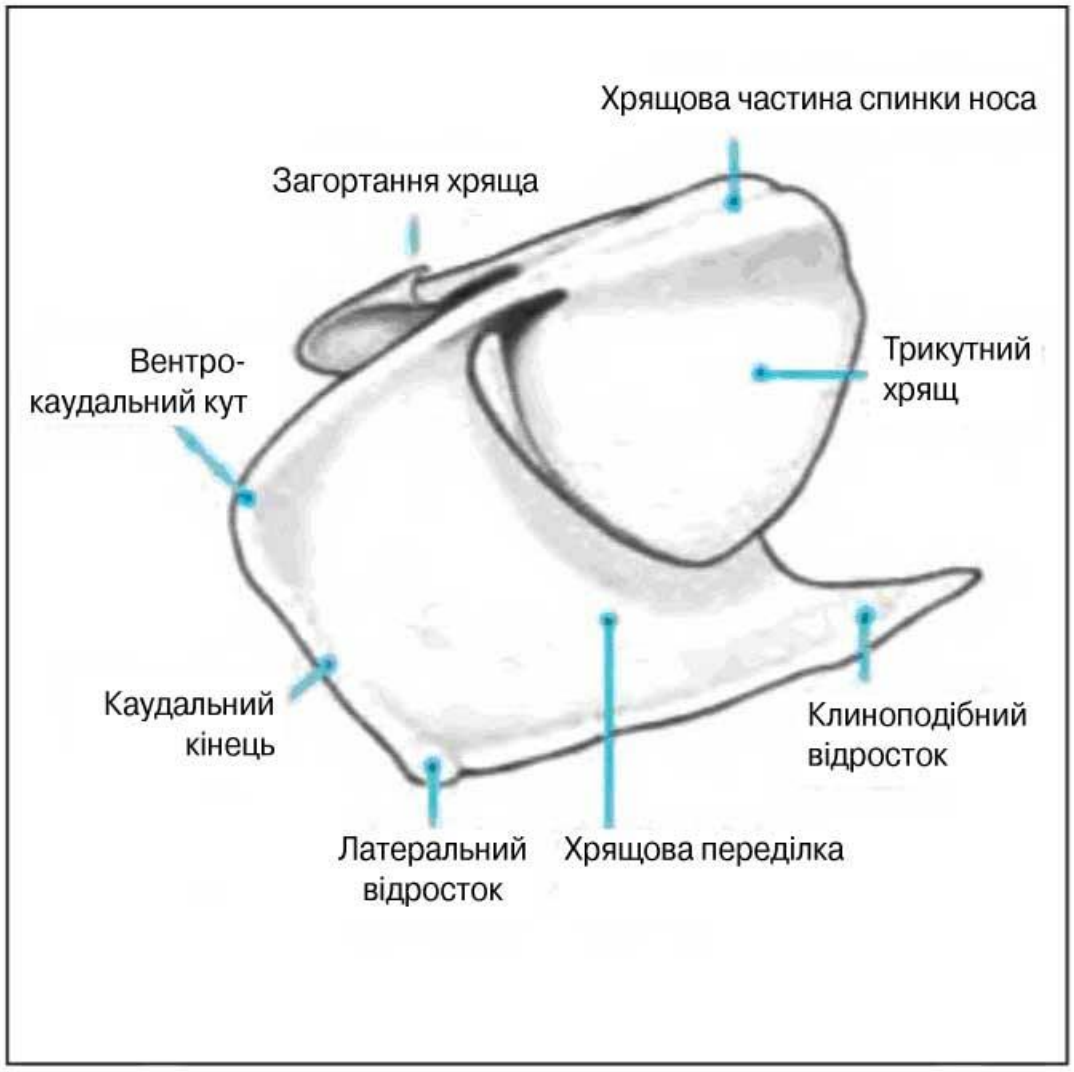

Рис. 4. *Септолатеральний хрящ із відгинанням медіальної частини каудального кінця верхнього латерального хряща.*

Септолатеральний хрящ складається з хрящової переділки *(cartilago septi nasi)*, яка лежить на передній носовій ості та премаксилі й ділить внутрішній ніс на дві порожнини, а також двох верхніх латеральних хрящів *(upper lateral cartilages)*, які формують більшу частину спинки носа та латеральні стінки хрящового каркаса.

Премаксила – залишок міжщелепової кістки, яка в дорослих зливається з лемешем і утворює складний комплекс у передньо-нижній частині носової переділки, який закінчується над краєм грушоподібного отвору передньою носовою остю.

З'єднання хрящового каркаса з кістковою пірамідою жорстке. Верхній край обох верхніх латеральних хрящів заходить під нижній край носових кісток на 1–2 мм. Цю зону, де з'єднуються носові кістки, хрящ переділки та два верхні латеральні хрящі, зазвичай називають ключовою зоною, або зоною К (рис. 5).

Рис. 5. *Зона К.*

Хрящовий каркас має в розрізі Т-подібну форму. Кут, утворений хрящем переділки та верхніми латеральними хрящами, змінюється від 15°біля каудального краю до 90°біля краніального в зоні К. Ця конструкція утворює шлях для руху повітря під час дихання, забезпечуючи його очищення (рис. 6).

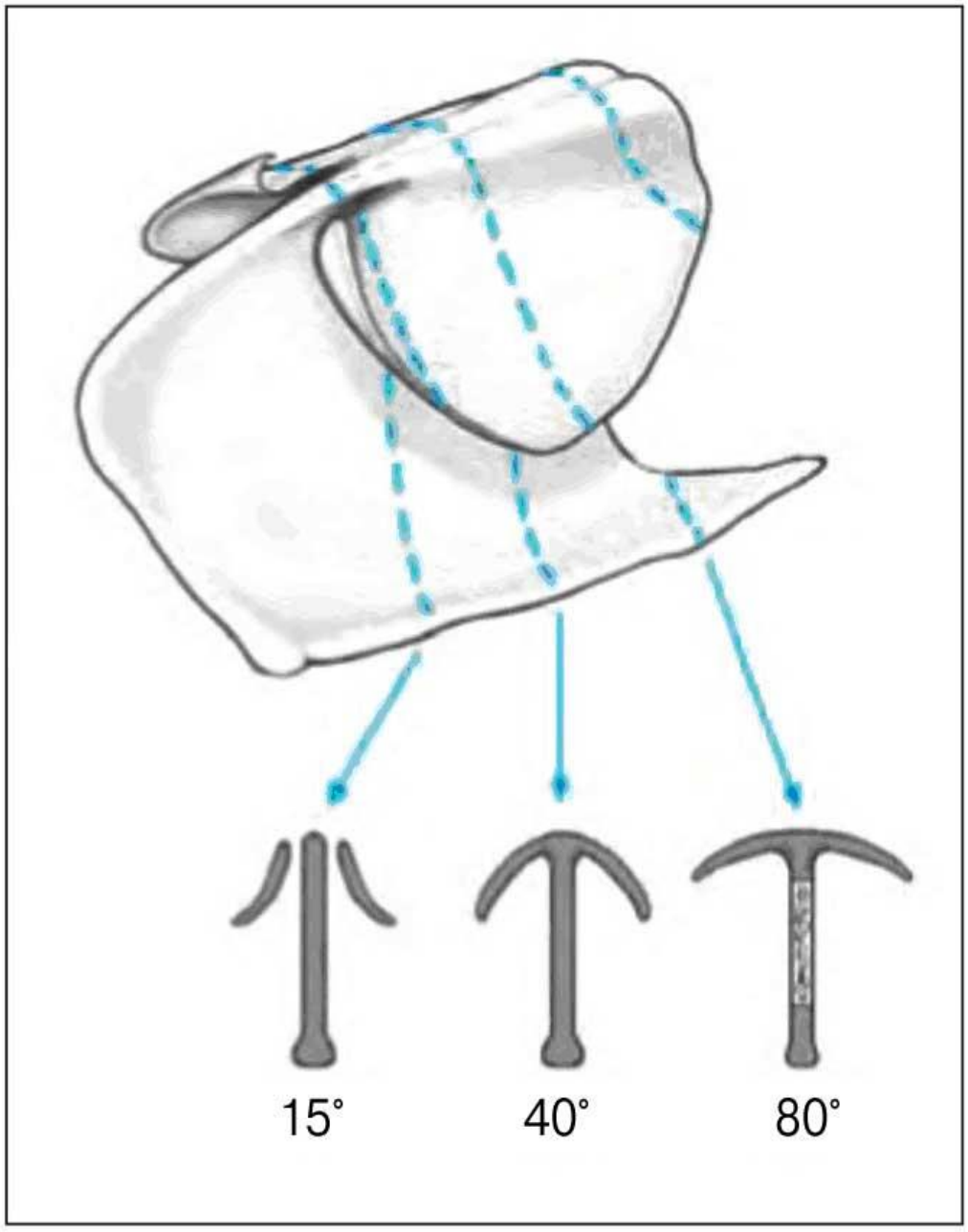

Рис. 6. *Внутрішні кути хрящового каркаса – пересічення хрящів септолатерального хряща в зоні носового клапана, позаду носового клапана та в зоні К.*

Хрящ переділки *(cartilago septi nasi)* своєю основою вентрально та дорзально лежить на передній носовій ості, премаксилі та лемеші *(vomer)*. Каудально він вільний, частково мобільний і з'єднується з колюмелою за допомогою зв'язок.

Дорзально з’єднаний з перпендикулярною пластинкою етмоїдальної кістки. Вентрально безперервно з’єднаний з двома верхніми латеральними хрящами.

Верхні латеральні хрящі *(cartilago lateralis superior)* вентрально безперервно з’єднані між собою та з хрящем переділки. Разом вони утворюють хрящовий каркас носа. Краніально верхні латеральні хрящі жорстко фіксовані до носових кісток. Внутрішня, медіальна поверхня покрита слизовою оболонкою. Дорзально вони межують із м’якотканинними ділянками (рис. 11). Каудальні краї верхніх латеральних хрящів вільні й виходять у присінок носа. Латеральні сторони хрящів покриті шкірою. Медіальні частинки каудальних країв верхніх латеральних хрящів ротовані, або закручені вверху (рис. 4). Каудальний край цих хрящів у процесі дихання зміщується досередини (вдих) або назовні (видих) – так проявляється т. зв. клапанна функція. Це зміщення можливе за рахунок відносно вільної фіксації каудального краю як латерально, так і медіально (розщелина між хрящами) щодо м’якотканинних зон. Зв’язки, які з’єднують каудальний край верхнього латерального хряща з латеральними ніжками нижнього латерального, або крильного хряща, забезпечують одночасно і мобільність, і стабільність структур.

Долька *(lobula)* – мобільна нижня частина зовнішньої носової піраміди. Вона утворена двома дольковими (нижніми латеральними або великими крильними) хрящами, м’язами, зв’язками, жировою тканиною та відносно товстою шкірою, яка має сальні залози. Основні структури дольки представлено на рисунках 7 і 8.

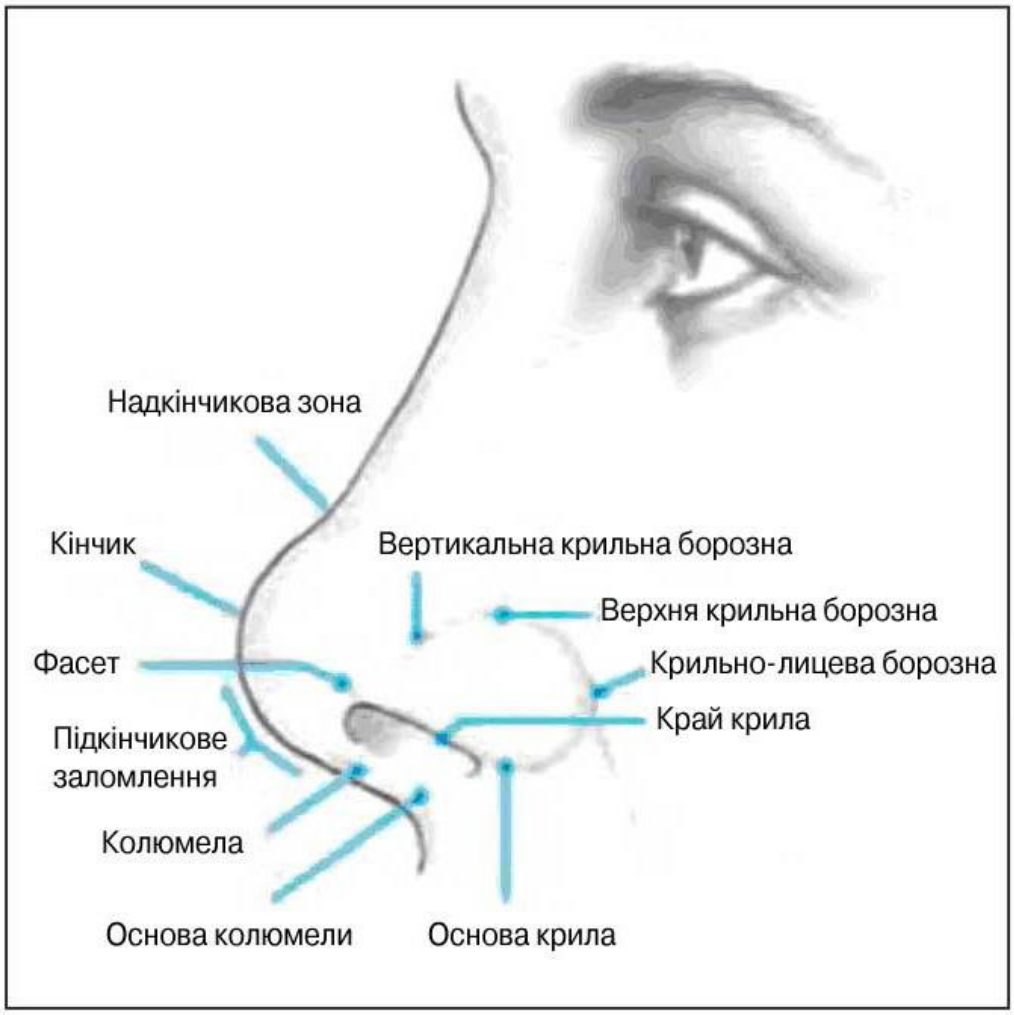

Рис. 7. *Долька носа, вигляд збоку. Основні анатомічні клінічні структури.*

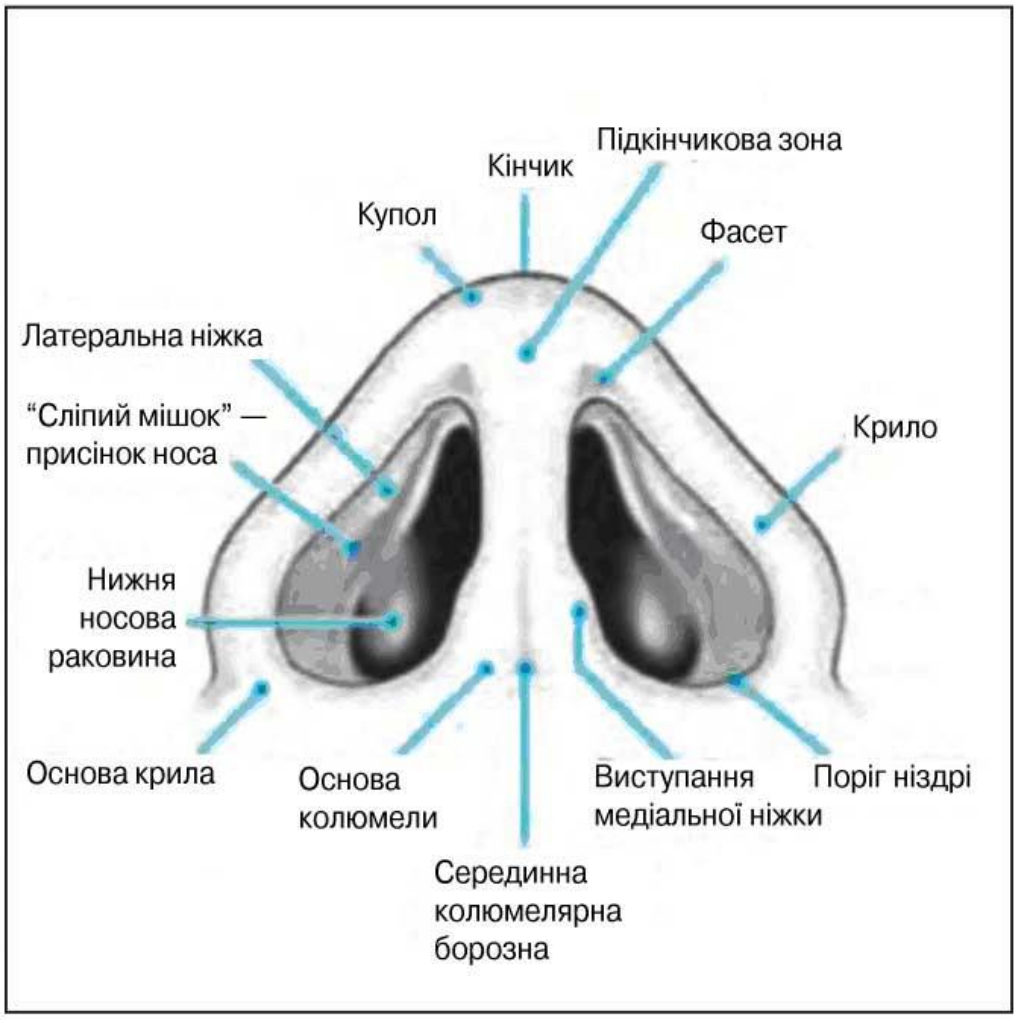

Рис. 8. *Долька носа, вигляд знизу. Основні анатомічні клінічні структури.*

Деякі основні анатомічні утвори дольки носа

Кінчик носа *(apex nasi)* утворений двома куполами *(dome),* міжкупольними зв’язками та шкірою. Надкінчикова зона – ділянка вище кінчика носа в каудальній частині спинки носа. Визначальні точки кінчика носа: найбільш виступаючі зони куполів великих крильних хрящів, їх є дві. Підкінчикова зона: частина дольки між кінчиком та місцем її з’єднання з колюмелою на рівні верхніх країв ніздрів.

Крило носа – мобільна латеральна стінка дольки, утворена латеральними ніжками *(crus lateralis)* великих крильних хрящів, м’язами та шкірою. Колюмела – серединна структура, колона, яка розділяє ніздрі і складається з медіальних ніжок *(crus mediaisl)* великого крильного хряща. Ніздрі *(naris, ostium externum)* – отвори, обмежені медіально колюмелою, латерально нижнім краєм крила носа. Присінок *(vestibulum nasi)* – покрита шкірою порожнина між ніздрями та носовими клапанами. Ця порожнина є початком респіраторного тракту. Великий крильний хрящ *(cartilage alaris major)* має підковоподібну форму і забезпечує анатомічну форму всієї дольки (рис. 9). Він визначає позицію і форму кінчика носа, крил та колюмели, ніздрів та присінка.

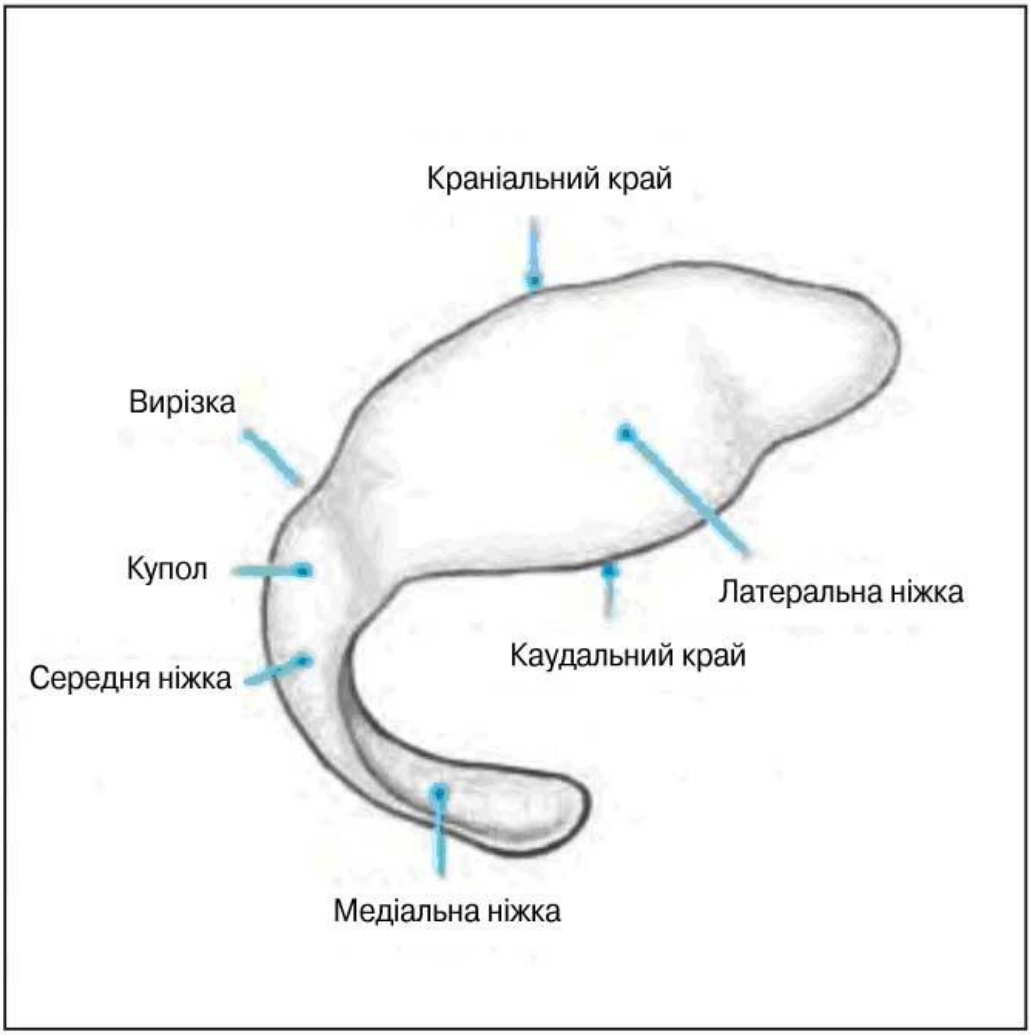

Рис. 9. *Великий крильний хрящ (лівий) з анатомічними частинами.*

Медіальна ніжка є легко вигнутою медіальною частиною великого крильного хряща. Це основа колюмели, вона формує медіальну частину ніздрів та нижню частину кінчика носа. Довжина та ширина ніжки можуть суттєво коливатися (рис. 10). Простір між медіальними ніжками заповнений зв'язками.

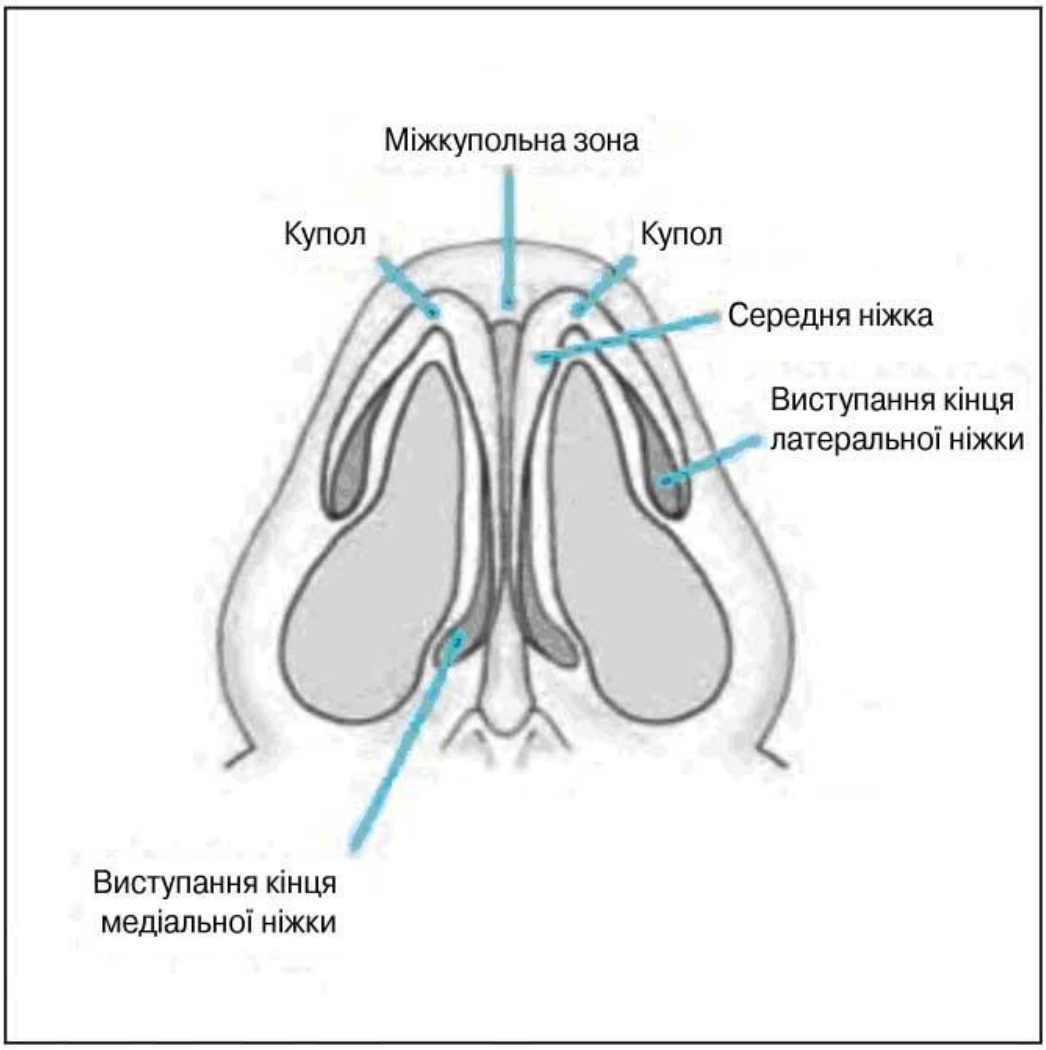

Рис. 10. *Медіальна ніжка великого крильного хряща.*

Середню ніжку можна охарактеризувати як перехідний сегмент між медіальною ніжкою та куполом. Інколи цей сегмент не вдається ідентифікувати, тому багато авторів не визнають цей сегмент як окрему структуру.

Купол – це сильно вигнута частина між медіальними та латеральними ніжками. Цей згин може варіювати від 80° до 10°. Два куполи разом формують кінчик носа. Між куполами містяться міжкупольна зв'язка.

Латеральна ніжка – це є латеральним розширенням великого крильного хряща, воно підтримує крило носа. Може бути увігнута, випукла, плоска. Випуклий тип трапляється найчастіше. Довжина варіює від 16 до 30 мм, ширина – від 6 до 16 мм.

М'якотканинні зони

Зовнішня носова піраміда має 4 м'якотканинні ділянки (рис. 11).

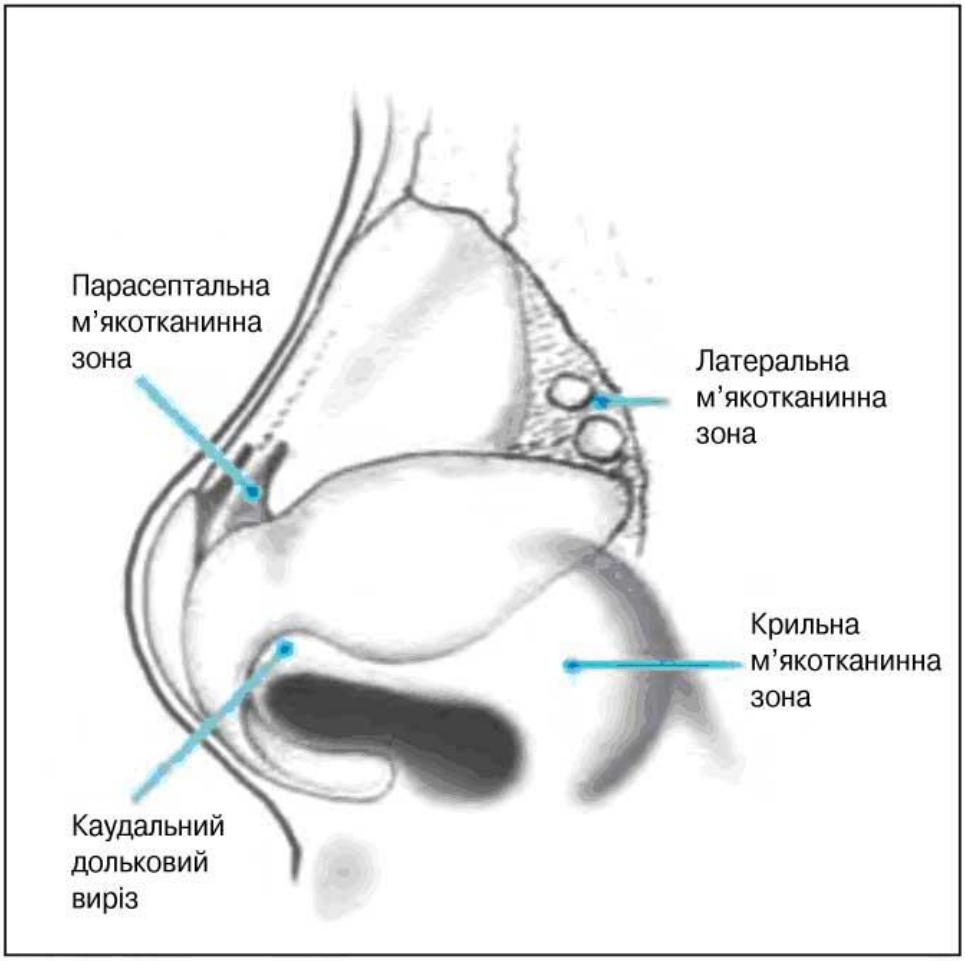

Рис. 11. *М'якотканинні ділянки.*

Зовнішня носова піраміда зсередини та зовні покрита такими тканинами: різної товщини шкірою з сальними залозами та волосяними фолікулами, сполучнотканинним шаром із судинами та нервами, різної товщини жировою тканиною, м'язово-фасціальним шаром, перихондрієм та періостом, які тісно прилягають до хрящів та кісток відповідно (рис. 12).

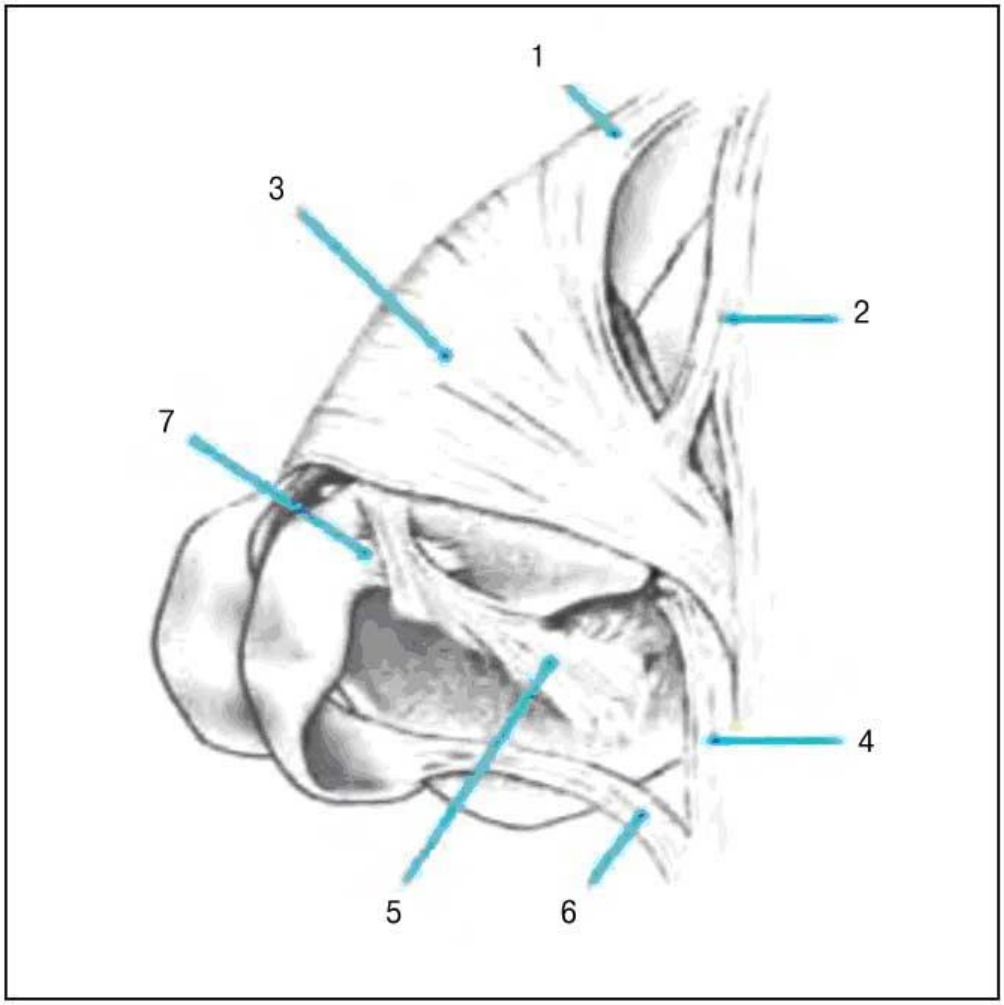

Рис. 12. *Сім найважливіших м'язів носа.*

Хрящова піраміда, як і долька, покрита відносно товстим шаром м'яких тканин. Товщина і якість шкіри залежать від великої кількості факторів (вік, стать, етнічна належність, кліматичні фактори та ін.)

Зовнішня піраміда носа покрита тонким шаром м'язів, які виконують мімічну функцію та відіграють велику роль у стабільності латеральних стінок носа (рис. 12).

Окремі елементи внутрішнього носа

Анатомічно, ембріологічно та фізіологічно розрізняють дві носові порожнини, три носові ходи з кожної сторони (нижній, середній та верхній), три місця звуження (ніздрі *(external ostium, naris)*, область носового клапана *(internal ostium)*, хоани).

Для кращої систематизації, діагностики та документування запропоновано поділити носову порожнину на 5 ділянок (рис. 13): ділянка 1 (ніздрі *(external ostium, naris)* та присінок), ділянка 2 (носовий клапан *(internal ostium, isthmus))*, ділянка 3 (ділянка під кістковою та хрящовою пірамідою), ділянка 4 (передня половина носової порожнини яка включає передню частину носових раковин та остіомеатальний комплекс), ділянка 5 (задня половина носової порожнини, яка включає задню частину носових раковин).

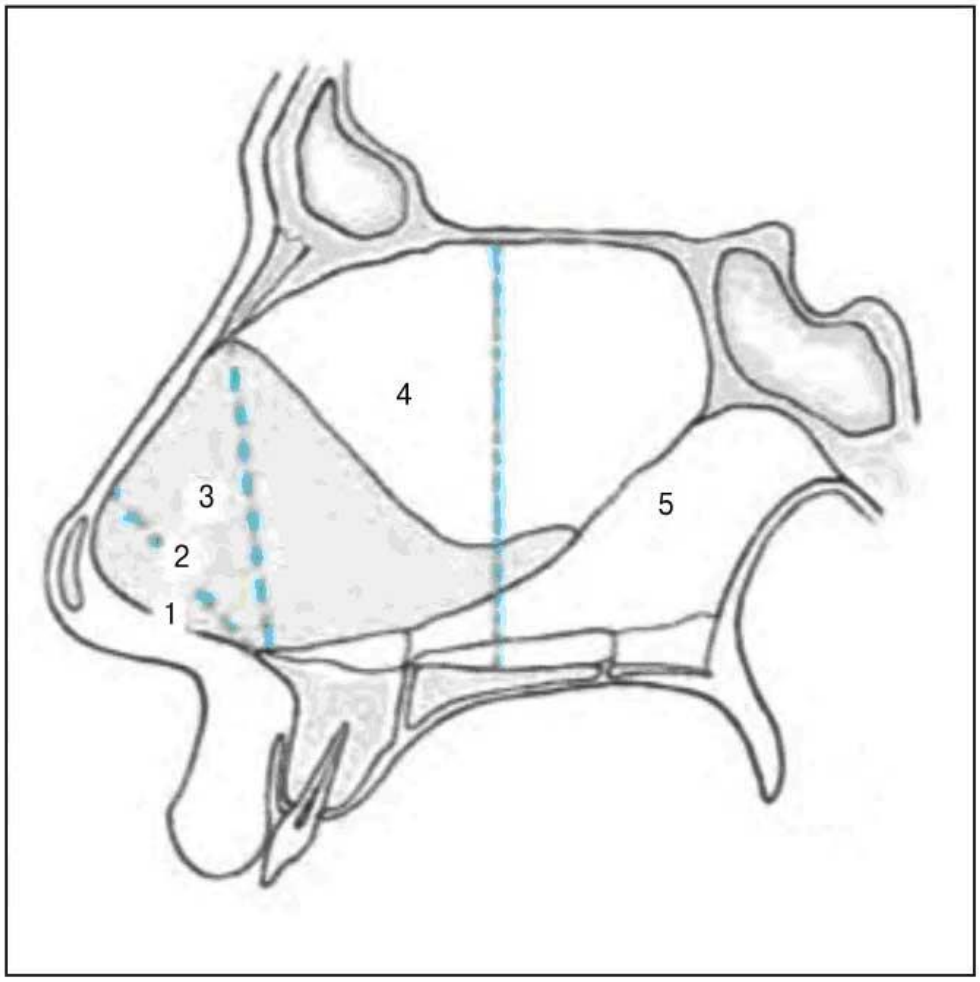

Рис. 13. *П'ять ділянок внутрішнього носа за Cottle (1961) (опис у тексті).*

Ніздрі *(naris, external ostium)* сформовані латерально нижнім краєм крила носа, медіально – колюмелою, знизу – «порогом» носа (рис. 14).

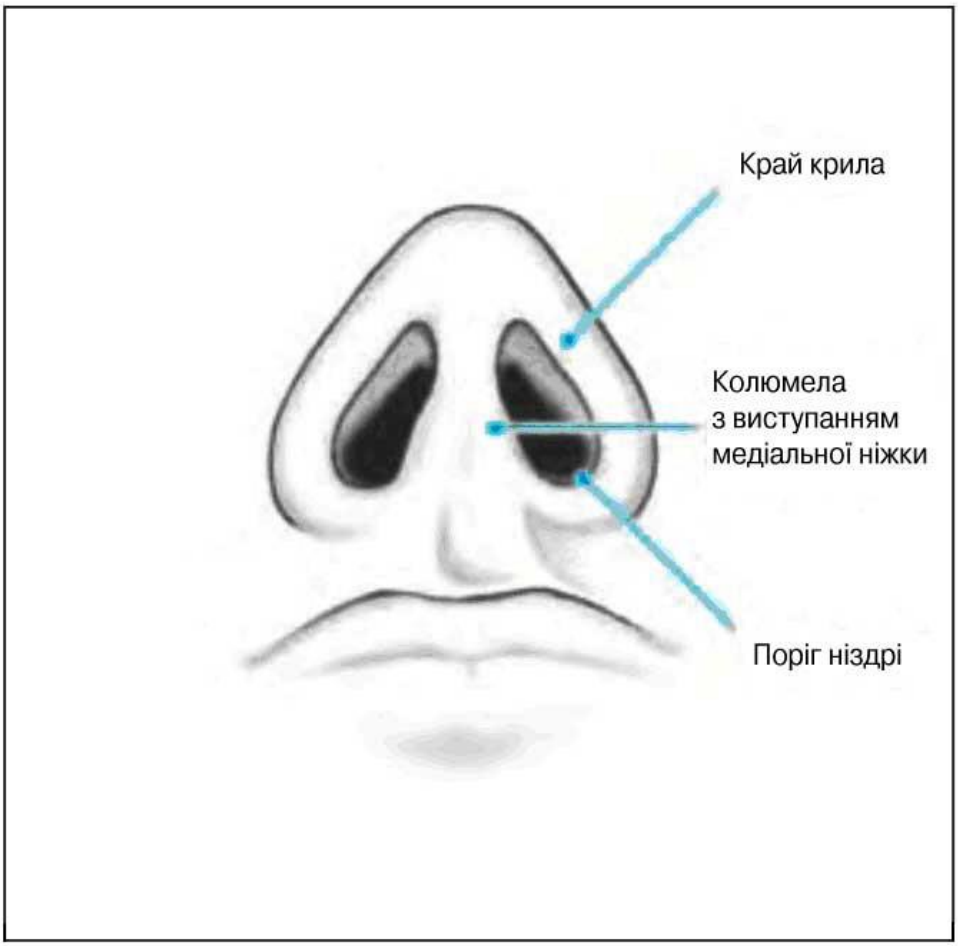

Рис. 14. *Структурні кордони ніздрів.*

Структури присінка носа *(vestibulum)* мають як клінічне, так і хірургічне значення (рис. 15).

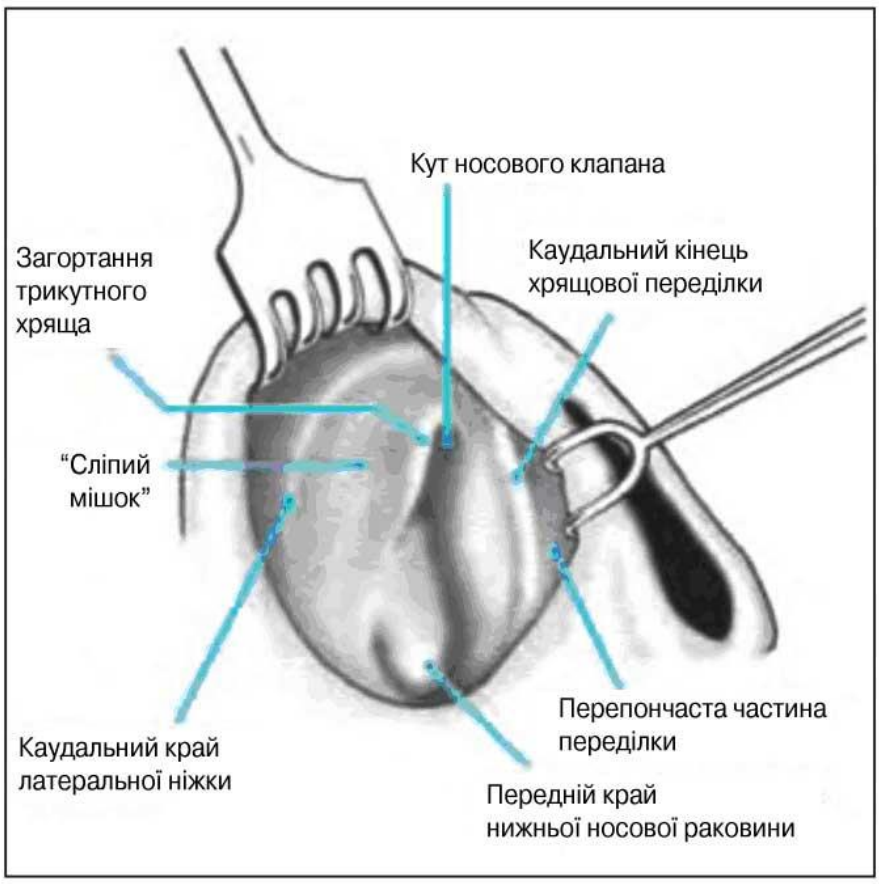

Рис. 15. *Присінок носа (vestibulum) та ділянка носового клапана (valve area).*

Присінок носа обмежений:

- Медіально: колюмела з медіальною ніжкою великого крильного хряща; перетинчаста частина носової переділки; каудальна частина хрящової частини переділки.
- Латерально: крило носа з латеральною ніжкою.

Носовий клапан *(internal ostium)* має сльозоподібну форму та є місцем початку носової порожнини (рис. 16).

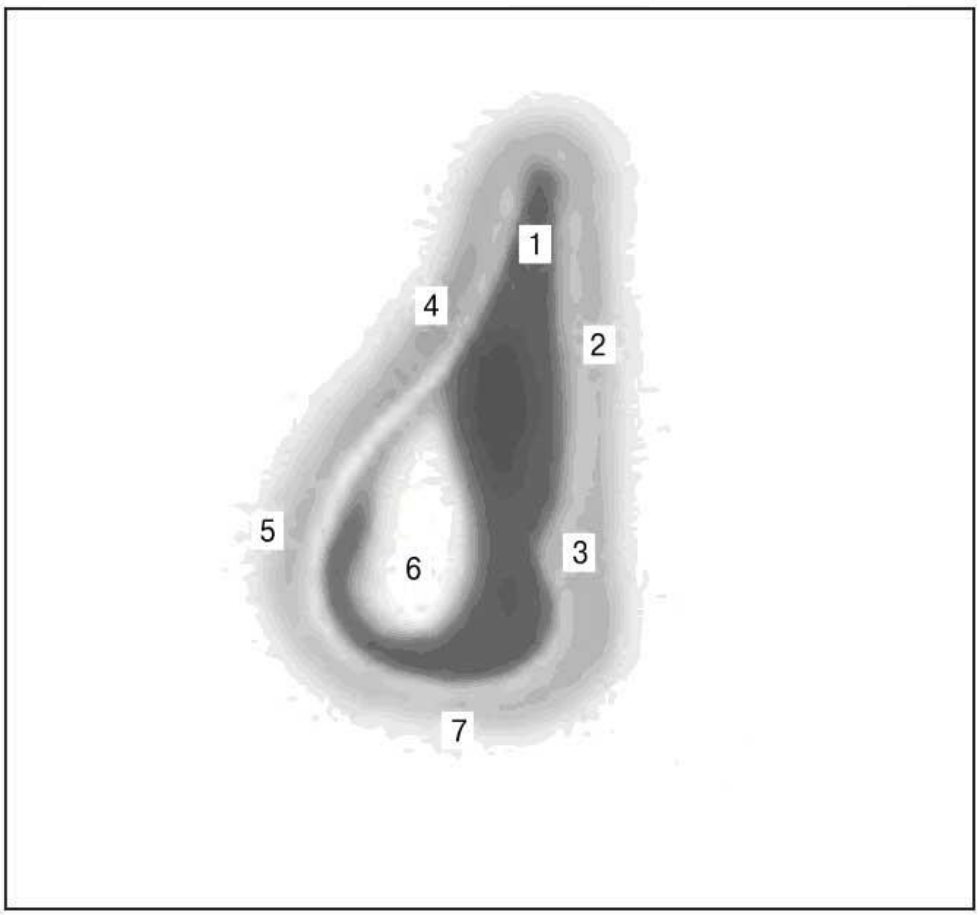

Рис. 16. *Ділянка носового клапана (права). 1. Кут носового клапана. 2. Носова переділка. 3. Місце з'єднання хряща носової переділки з премаксилою. 4. Каудальний край верхнього латерального хряща. 5. Фіброзно-жирова тканинна ділянка. 6. Передній кінець нижньої носової раковини. 7. Дно носа.*

Носовий клапан обмежений:

- медіально – хрящовою переділкою; премаксилою.
- латерально – нижнім краєм верхнього латерального хряща; фіброзно-жировою тканинною ділянкою; переднім кінцем нижньої носової раковини.
- каудально – покритим шкірою присінком носа та грушоподібним отвором *(apertura piriformis)*.

Медіальна стінка носового клапана ригідна, а латеральна – відносно мобільна. При вдиханні за рахунок негативного тиску в повітряному потоці проявляється ефект присмоктування і латеральна мобільна стінка носового клапана втягується досередини. При видиханні відбувається зворотний процес.

Кут носового клапана – це кут між каудальним краєм верхнього латерального хряща та носовою переділкою. У нормі цей кут становить 10–15˚. Якщо кут менший за 10˚, то внаслідок звуження простору, через який проходить повітря, носове дихання утруднюється.

Носова переділка *(septum nasi)* складається з хрящової частини (частина септолатерального хряща, рисунок 4), перпендикулярної пластинки етмоїдальної кістки та лемеша *(vomer),* рисунок 17.

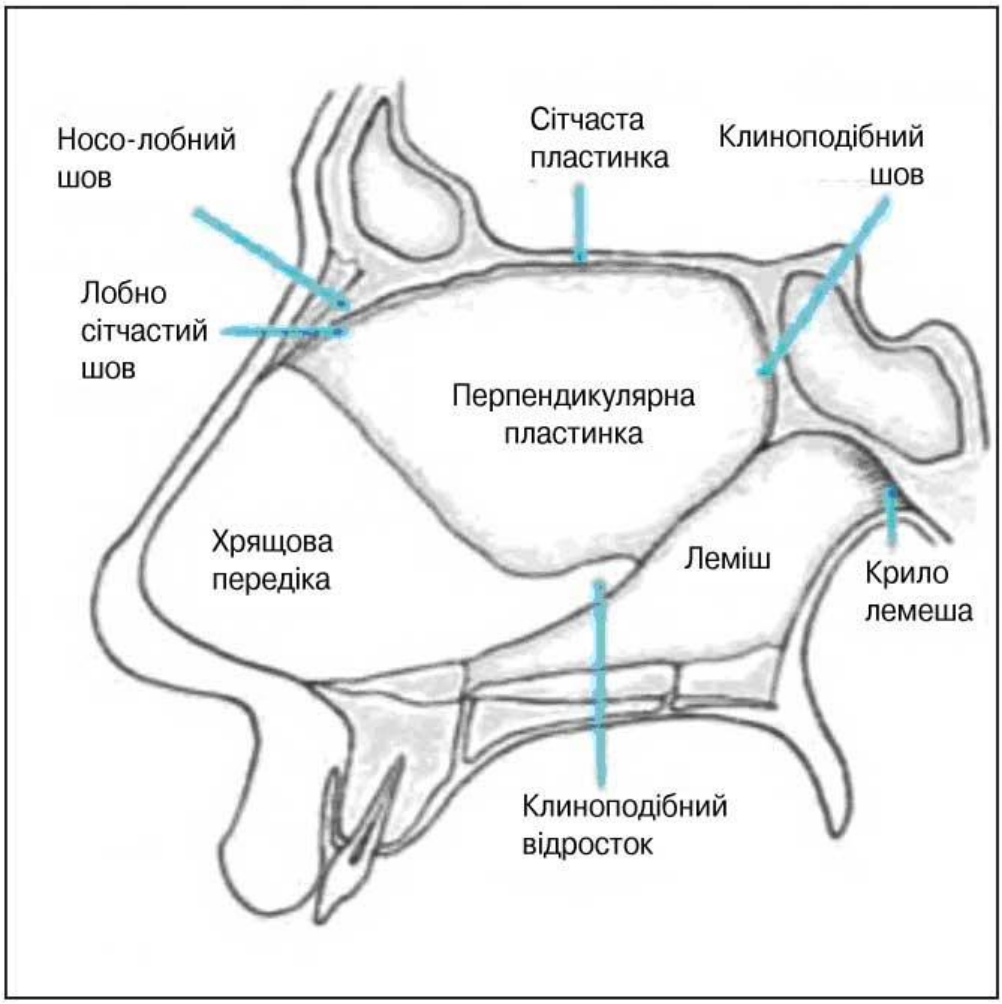

Рис. 17. *Перпендикулярна пластинка етмоїдальної кістки та леміш (vomer).*

З віком м’які тканини починають опускатися, що спричиняє опущення дольки (кінчика носа), розтягнення та ослаблення зв’язки між каудальним кінцем верхнього латерального хряща та верхнім краєм латеральної ніжки великого крильного хряща. Відповідно, це призводить до зменшення кута носового клапана та збільшення мобільності каудального кінця верхнього латерального хряща і тому виникає порушення дихання носом. Вищевказані порушення виникають і після невдалих попередніх операцій на зовнішньому носі, коли під час оперативного втручання руйнуються і не відновлюються зв’язки між хрящами.

Знання хірургічної анатомії важливе не тільки для практичного ринохірурга, а й для інших лікарів, оскільки дає змогу орієнтуватися в особливостях будови носа, які можуть мати значення і для естетичного вигляду носа, і для його функціонування.

ТЕМА 7. АНАТОМІЧНА БУДОВА ГУБ

Будова порожнини рота

Порожнина рота (cavum oris) обмежена спереду губами, по боках – щоками, зверху – піднебінням, знизу – язиком та м'язами, які утворюють дно порожнини рота, позаду – завдяки зіву з'єднується із глоткою. Будова порожнини рота: 1 – моляри; 2 – язик; 3 – ікло нижньої щелепи; 4 – слизова ясен; 5 – вуздечка нижньої губи; 6 – м'яке піднебіння; 7 – піднебінний шов; 8 – слизова твердого піднебіння; 9 – премоляри верхньої щелепи; 10 – вуздечка верхньої губи.

Зубоальвеолярні відростки поділяють порожнину рота на дві частини: її передню – зовнішню частину – переддвер'я рота (vestibulum oris) та заднє внутрішню – власне порожнину рота (cavum oris proprium). Ці обидві частини при зімкнених щелепах з'єднуються між собою невеликими проміжками між основами коронок зубів і великими – позаду останніх молярів верхньої та нижньої щелеп.

Ротову щілину замикають дві губи. **Губа** становить собою м'язову складку, яка зовні покрита шкірою, а зсередини – слизовою оболонкою переддвер'я порожнини рота. Зімкнені губи закривають ротовий отвір та обмежують поперечну щілину рота (rima oris), кінці якої називаються кутами рота (angli oris). Верхня губа (labium superius) обмежена зверху носом, знизу ротовою щілиною, а по боках – носогубними складками (sulcus nasolabialis), які відділяють губу від щоки. Біля кутів рота верхня губа з'єднується з нижньою губною спайкою (comissura laborium). Від щік верхня губа відділяється носо-губними складками (plica nasolabialas).

Шкіра верхньої губи умовно поділяється жолобком (philtrum), який іде вертикально, на три частини: середню і дві бічні. Нижня губа не має такого розподілу. Обидві губи покриті шкірою, яка ближче до ротової щілини переходить у червону кайму губ. Шкіра губ достатньо міцно зрощена з підлеглим м'язовим шаром. Підшкірної клітковини в губах мало, вона визначається ближче до їхньої основи та біля кутів рота.

Верхня межа нижньої губи (labium inferiores) – ротова щілина. Нижня губа від підборіддя відділяється горизонтально розташованою губно-підборідною борозною (sulcus mentolabialis).

Поверхня губ, яка обернена до зубів, гладка, волога і переходить у слизову оболонку альвеолярних відростків – у поверхню ясен (gingivae).

М'язовий шар губ складається із м'язів, які обмежують ротовий отвір, їхні волокна ідуть в основному циркулярно, але є і м'язи, розташовані радіально. Тому губи можуть змикатися та розходитися, переміщуючи та розширяючи отвір рота, а також змінювати свою конфігурацію. Однак, губи мають свої характерні відмінності, властиві для кожної людини. Зазвичай верхня губа перекриває нижню, утворюючи «сходинку губ». Звичайне розташування губ не стільки залежить від м'язів, скільки від розташованих за ними зубів. Розрізняють виступаючі вперед губи (prochelia), прямі (orthochelia) та запалі (opisthochelia).

Щоки (buccae) також складаються із шкіри, м’язів та слизової оболонки, але не мають таких чітких меж, як губи. Верхньою межею Щоки є нижній край очної ямки та вилична дуга, а нижньою – рівень основи нижньої щелепи. Позаду щока переходить у привушну ділянку і практично те місце, де пальпується власне жувальний м’яз, щокою не називають. Шкіра щік товща, ніж шкіра губ, в її товщі посередині є відкладення жирової клітковини (corpus adiposum buccae). Вони найбільш виражені у новонароджених та грудних малюків і дістали назву грудочок Біша. Основний м’яз щік – це щічний (m. buccinator).

Переддвер’я порожнини рота (vestibulum oris) у вигляді підковоподібної щілини знаходиться між щоками та губами з одного боку і яснами та зубами – з іншого. Воно з’єднується із зовнішнім середовищем через ротову щілину (rima oris). Усе переддвер’я порожнини рота вислане слизовою оболонкою (tunica mucosa), яка на губах і щоках рухома і може бути зібрана у складку завдяки наявності підслизового шару. На яснах цей шар відсутній. Тому слизова оболонка тут майже нерухома. Слизова оболонка ясен зверху та знизу переходячи на щоки і губи, утворює склепіння переддвер’я порожнини рота (fornix superior та fornix inferior). Це склепіння місцями переривається вертикальними складками слизової оболонки, які називають вуздечками. Найбільш виражені вони бувають по середній лінії, причому вуздечка верхньої губи (frenulum labii superiorus) більша, ніж вуздечка нижньої губи (frenulum labii inferioris). У переддвер’я порожнини рота відкриваються протоки багатьох дрібних слинних залоз щік та губ і з кожного боку по одній великій протоці привушної слинної залози. Отвір цієї протоки знаходиться на невеликому підвищенні, яке називають привушним, або верхнім слинним сосочком (papilla parotidea). Його легко знайти на слизовій оболонці щоки напроти другого верхнього постійного моляра.

Власне порожнина рота. Верхньою стінкою власне порожнини рота є тверде та м’яке піднебіння; нижньою – язик та дно порожнини рота; спереду і з боків – зуби і ясна. Спереду ротова порожнина з'єднується із переддвер’ям, а позаду – із глоткою.

Тверде піднебіння (palatum durum), увігнуте у вигляді склепіння складається із кісткового піднебіння (піднебінні відростки обох верхніх щелеп та горизонтальних пластинок піднебінних кісток, які з’єднані поздовжнім та поперечним швами), покритого слизовою оболонкою. Спереду на піднебінні розташований різцевий сосочок (papilla incisiva). Він відповідає ротовому отвору різцевого каналу в кістковому піднебінні, через який проходять нерви та судини.

По боках від піднебінного шва відходять в обидва боки поперечні складки слизової оболонки (plicae palatinae transversae). У різних людей вони відрізняються як кількістю, так і довжиною, висотою та звивистістю. їх кількість від 3 до 6 з кожного боку шва, причому всі вони групуються ближче до передньої частини піднебіння і тільки за великої кількості розташовані більше назад. Задня частина піднебіння більш гладка, але на межі із м’яким піднебінням по боках від піднебінного шва можуть визначатися дві пласкі ямки.

Слизова оболонка твердого піднебіння ближче до серединного шва зростається з окістям, а в бічних частинах піднебіння, переходячи на альвеолярні відростки, вона відходить від кістки. У цій ділянці, між кістковим піднебінням та слизовою оболонкою, яка його покриває, знаходиться пухка клітковина та основна маса піднебінних слинних залоз, протоки яких відкриваються у цій же ділянці. Основні кровоносні судини та нерви,



які проходять через великі піднебінні отвори, також розташовані у бічних ділянках піднебіння поблизу від ясен. Усе це створює більш рівномірну увігнутість твердого піднебіння в цих ділянках у порівнянні із склепінням, де піднебінні відростки переходять у альвеолярні майже під прямим кутом. Разом з цим створюються різні умови рухомості слизової оболонки твердого піднебіння: вона менш рухома посередині і більш – у бічних ділянках (рис.).

М’яке піднебіння, або піднебінна завіска (palatum molle) є продовженням твердого піднебіння ззаду. Замість кісткової пластинки його скелетом є фіброзна тканина, яку ще називають піднебінним апоневрозом, а основна маса м’якого піднебіння складається із поперечносмугастих м’язів. Зовні м’яке піднебіння покрите слизовою оболонкою. М’яке піднебіння переміщається та напружується м’язами.

Ум’якому піднебінні розрізняють горизонтальну частину, яка є Подовженням твердого піднебіння, та задню, яка направлена косо вниз та назад і називається піднебінною завіскою (velum palatinum), яка разом із коренем язика обмежує отвір зіва. Піднебінна завіска посередині витягується у невеликий конічної форми язичок (uvula), на його передній поверхні видне продовження серединного шва піднебіння.

З кожного боку піднебінна завіска переходить у дві дужки. Одна направляється до кореня язика – піднебінно-язикова (arcus palatoglossus); інша переходить у слизову оболонку бічної стінки глотки – піднебінно-глоткова (arcus palatopharingeus).

Між дужками, м’яким піднебінням та коренем язика є простір (зів), через який власне порожнина рота з’єднується із порожниною глотки.

Зів (isthmus faucium) з’єднує порожнину рота із глоткою. Це отвір, який обмежений зверху м’яким піднебінням; з боків – напівовальними складками слизової оболонки, які називають піднебінно-язиковою та піднебінно-глотковою дужками (arcus palatoglossus та arcus palatopharingeus); знизу – тильним боком кореня язика. Форма та величина цього отвору змінюється залежно від скорочення м’язів м'якого піднебіння та язика. Між дужками розташовані

піднебінні мигдалики (tonsilla palatina), які є парним утвором яйцеподібної сплощеної форми, різної величини. У нормальному стані мигдалики не виходять за межі ямки.

Язик (lingua) – м'язовий орган, покритий слизовою оболонкою. У ньому розрізняють верхівку (apex lingua), тіло (corpus lingua) та корінь (radix lingua). Коренем язик з'єднується з органами та кістками, які його обмежують. Верхня його поверхня найбільша і називається спинкою (dorsum linguae), а нижня (fasies inferior linguae) менша, ніж верхня Обидві поверхні з'єднуються бічними краями (margo linguae).

На спинці язика розташовані сосочки. Більша частина з них має шилоподібну або конічну форму. Такі сосочки називають ниткоподібними (papillae filiformis). Окрім ниткоподібних існують ще три види сосочків, які ще називають смаковими. Це грибоподібні (papillae fungiformis), жолобоподібні (papillae vallatae) та листоподібні (papillae foliatae).

Під слизовою оболонкою язика розташовані м'язи та його сполучнотканинний скелет.

М'язи язика складаються із двох груп: одні м'язи починаються від кісток і потім уплітаються у тіло язика, інші – є власними м'язами язика.

Узадній частині язика розташована лімфоїдна тканина, яка дістала назву язикового мигдалика (tonsilla lingualis).

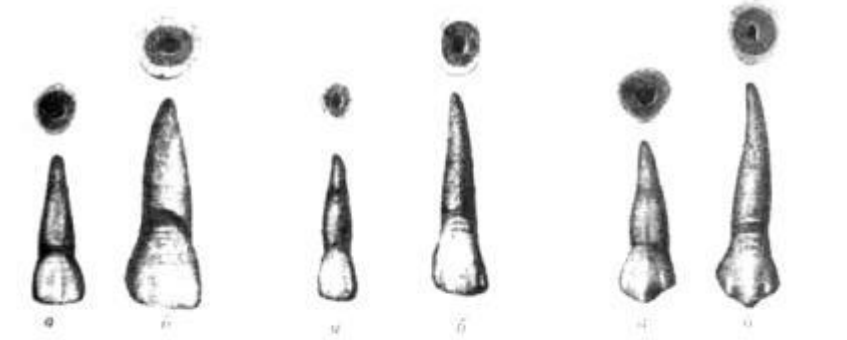

Будова першого тимчасового (а) і постійного (б) різців верхньої щелепи

Будова другого тимчасового (а) і постійного (б) різців верхньої щелепи

Будова тимчасового(а) та постійного (б) ікла верхньої щелепи



Будова І тимчасового (а) моляра та постійного премоляра (б) верхньої щелепи

Будова ІІ тимчасового (а) моляра та постійного премоляра (б) верхньої щелепи

Будова ІІ тимчасового (а) та І постійного (б) моляра нижньої щелепи

Дном порожнини рота (regio sublingualis) називають ділянку слизової оболонки, яка знаходиться спереду і частково по боках від язика, між ним і

яснами нижньої щелепи. Під слизовою оболонкою розташовані під'язикові слинні залози і м'язи, які складають дно порожнини рота.

Зуби. Повністю розвинений жувальний апарат дитини у періоді тимчасового прикусу налічує 20 зубів (dentés lactei), а дорослої – 32 (dentés permanentes).

Зуб (dens) складається із коронки (corona dentis), прилеглої до неї звуженої частини – шийки (collum dentis) та частини, яка розташована у лунці зуба – кореня (radix dentis). Тимчасові або молочні зуби підрозділяють на три групи: різці (dentés incicivi), ікла (dentés canini) та моляри (dentés molares).

Різці – по 4 на кожній щелепі – мають ріжучий край, а моляри – жувальні поверхні. Різці та ікла мають по одному кореню, моляри верхньої щелепи – по три корені, а нижньої – по два.

Коронки зубів мають певні ознаки, на підставі чого навіть поза порожниною рота можна встановити, який це зуб, з якої щелепи та з якого боку.

Порівняння будови тимчасових та постійних зубів.

Головною є «ознака кутів та бугрів». Різці відрізняються долотоподібною формою, губна та оральна поверхні різців сходяться під гострим кутом, утворюючи ріжучий край. їхня губна поверхня опукла, оральна – увігнута. На оральній поверхні є горбок. Ріжучий медіальний край має гострий кут, дистальний – тупий. Ознака кутів більш чітко виражена на різцях верхньої щелепи. Ікла також мають долотоподібну форму, але коронка ікла на відміну від коронки різця більш опукла і звужується до ріжучого краю, закінчуючись гострим кутом (рвучим горбом). Цей горб ділить ріжучий край ікла на дві нерівні частини: коротку – медіальну та довгу – дистальну. Особливості будови тимчасових різців та іклів повністю повторюються у постійних зубах тих же груп (рис.).

Коронки тимчасових молярів мають особливу форму, яка не повторюється у зубах, що їх заміняють, але дещо схожу із формою постійних молярів.

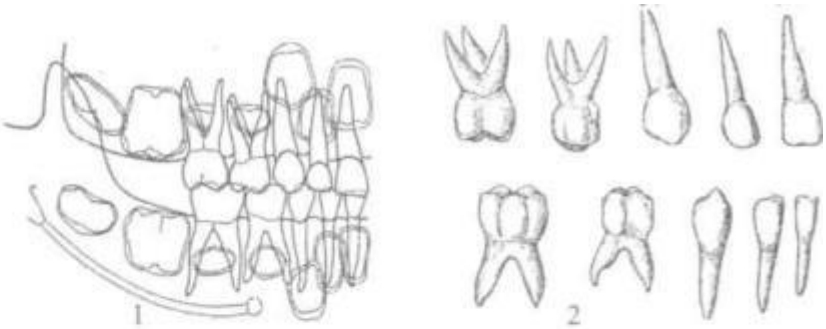

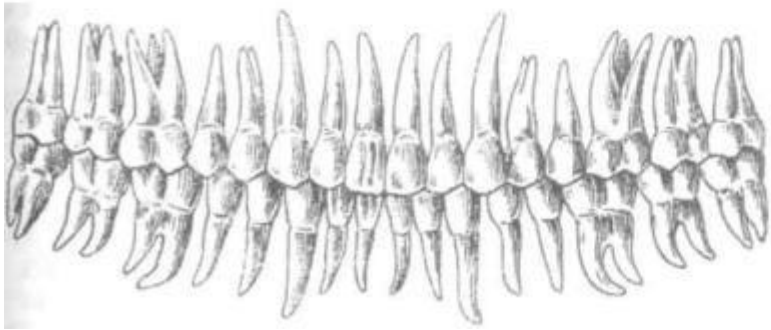

Коронки перших молярів верхньої щелепи відрізняються поздовжньою формою у медіо-дистальному напрямку та мають 4 (не завжди чітко виражені) горбики, причому медіальний щічний горбик завжди дещо більший від дистального.

Рис. Схема будови тимчасового прикусу(1) та будови тимчасових зубів (2)

Коронки других молярів мають більш чітко виражені горбики.

Коронки перших молярів нижньої щелепи також мають 4 горбики, а других – п’ять. Медіальні горбики більш виражені в усіх коронках тимчасових молярів.

Зуби постійного прикусу підрозділяють на 4 групи: різці, ікла, премоляри (dentes premolares) та моляри (рис.).

Різці та ікла належать до ріжучих зубів, а премоляри та моляри – до жувальних.

Постійні різці та ікла мають таку ж форму, що й однойменні зуби тимчасового прикусу, але відрізняються більшими розмірами.

Премоляри верхньої та нижньої щелеп мають менші розміри, ніж ті зуби, які вони заміщають (тимчасові моляри).

Коронки премолярів верхньої щелепи характеризуються такими ознаками: їхні щічна та оральна поверхні округлі, причому щічна більша, ніж оральна; жувальна поверхня має два горбки – щічний та оральний (піднебінний на верхній щелепі); щічний горбок значно більший, ніж оральний, вони розділені чіткою борозною, яка розташована посередині жувальної поверхні, борозна

закінчується біля краю проксимальних боків жувальних поверхонь невеликими валиками. Перший премоляр має два корені – щічний та піднебінний.

Коронка другого премоляра верхньої щелепи має призмоподібну форму з найбільшим розміром у щічно-піднебінному напрямку. На жувальній поверхні є два горбики, із яких щічний краще виражений. Горбки розділені між собою поперечною борозною, яка проходить по центру жувальної поверхні. Щічна поверхня більша ніж піднебінна, остання більш опукла. Корінь найчастіше один, іноді визначається роздвоєння верхівки кореня.

Перший моляр верхньої щелепи найбільший. Його коронка мас форму прямокутника з 4 горбками на жувальній поверхні (2 піднебінні та 2 щічні, які більш розвинені, ніж піднебінні). Із щічних горбків передній більший, ніж задній. Цей моляр має три корені (два щічні - передній та задній – та піднебінний).

Другий моляр верхньої щелепи має кубоподібну коронку з чотирма горбками, які розділені Х-подібною фісурою. Щічні горбки розвинені краще ніж піднебінні. Зуб також має три корені.

Третій моляр верхньої щелепи за будовою нагадує другий моляр, але може варіювати за розмірами, за формою коронки та кількістю коренів.

Перший премоляр нижньої щелепи на вестибулярній поверхні має широкий

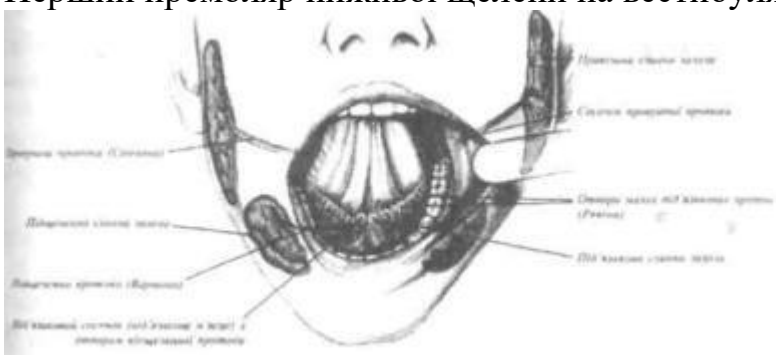

поздовжній валик, який направляється до горбка жувальної поверхні. Вестибулярна поверхня зуба більша, ніж оральна. На жувальній поверхні є два горбки: щічний – більш крупний, дуже нахилений усередину, а язиковий – нахилений значно менше. Внаслідок різної величини горбків жувальна поверхня першого премоляра ніби нахилена у язиковий бік. Корінь один.

Другий премоляр нижньої щелепи за формою коронки трохи нагадує ікло. Він більший, ніж перший премоляр за рахунок майже однакової висоти жувальних горбків. Корінь, як правило, один.

Перший моляр нижньої щелепи має коронку кубоподібної форми, на його жувальній поверхні налічується 5 горбків: три щічні та два більш розвинені язикові.

Горбки жувальної поверхні розділені Ж-подібною фісурою. Має два корені.

Другий моляр нижньої щелепи за розмірами поступається першому, має майже таку форму і таку ж кількість коренів. На жувальній поверхні 4 горбки: два щічні і два язикові.

Третій моляр нижньої щелепи має схожу будову із другим моляром. Але на його поверхні кількість жувальних горбків може бути більшою. Корені можуть зливатися в один короткий та широкий корінь.

Слинні У порожнині рота відкривається велика кількість малих слинних залоз і три пари великих. Це під'язикові, підщелепні та привушні.

Привушна слинна залоза (glandula parotis) – найбільша серозна залоза, неправильної трикутної форми, розташована на зовнішній поверхні гілки нижньої щелепи та заднього краю власне жувального м'яза. Знизу вона може дотикатися підщелепної залози. Вивідна протока відкривається на слизовій оболонці щоки на рівні молярів верхньої щелепи.

Піднижньощелепна залоза (glandula submandibularis) – змішана – розташована у піднижньощелепному трикутнику. Вивідна протока відкривається на під'язиковому м'ясці (caruncula sublingualis). Під'язикова слинна залоза (glandula sublingualis) також змішану розташована безпосередньо під слизовою оболонкою дна порожнини рота. Має безліч коротких вивідних проток, які відкриваються уздовж plica sublingualis. Окрім малих проток іноді є велика під'язикова протока, яка може відкриватися самостійно або поєднались із протокою підщелепної залози.

ТЕМА 8. АНАТОМІЧНА БУДОВА ВУХА

Будова вуха людини

Вухо – складний та багатофункціональний **орган слуху людини**, що вловлює звукову інформацію, перетворює й підсилює її та передає до мозку у вигляді електричних імпульсів. Цей орган парний та працює синхронно. **Анатомія вуха** досить складна й тонка, вона складається з безлічі функціональних елементів, кожен з яких відіграє важливу роль.

Слухові функції

- Інформаційна – перш за все **слух людини** передає нам сигнали про те, що відбувається у навколишньому середовищі, допомагає сприймати мову та фонові звуки
- Орієнтаційна – разом із зором, слух відповідає за нашу орієнтацію на місцевості, визначає джерело звуку, його напрямок та віддаленість
- Активаційна – **слухова система людини** стимулює кору головного мозку, що відповідає за сприйняття звукової інформації
- Комунікативна – повноцінне спілкування неможливе без здатності чути співрозмовників, вухо сприймає мову, декодує її та передає до відповідних мозкових центрів
- Соціальна – чим краще працює слухова система, тим ширше можливості підтримувати контакт з суспільством
- Емоційна – люди з нормальним слухом цього не помічають але варто його втратити, як дефіцит сприйняття виводить людину з психологічної рівноваги, це призводить до дратівливості, закритості, відчуття безпорадності, стресу

Будова вушної раковини

У видимій частині органу розташовується **вушна раковина.** Вона сформована з еластичної хрящової тканини, яка обтягнута тонкою шкірою з невеликим прошарком жиру. Вона досить тендітна й легко може піддатися деформації.

Людський **орган слуху** складається з трьох ключових вузлів:

- Зовнішнє вухо – усе та ж видима нашому оку раковина й слуховий прохід;
- Середнє вухо – це невелика порожнина, у якій розташовується барабанна перетинка, Євстахієва труба та слухові кісточки;
- Внутрішнє вухо – включає равлика, що відповідає за перетворення акустичних хвиль на електричні сигнали, а також систему лабіринтів;
- Інші елементи – сполучні тканини та нервові закінчення.

Будова вуха зовні

Значна частка зовнішнього вуха утворена вушною раковиною. Її анатомія досить складна і багатогранна:

- Завиток
- Протизавиток
- Ніжки завитка
- Козелок
- Протикозелок
- Горбок Дарвіна

- Тура
- Порожнина та чаша раковини
- Мочка

Також до зовнішнього вуха відносять слуховий прохід. Він становить близько 2,5-2,6 см в довжину, але форма його вигнута. У цьому каналі розташовані сірчані залози, що виділяють спеціальну секрецію, яка захищає вухо від бактерій та підтримує необхідний рівень вологості. Закінчується зовнішнє вухо барабанною перетинкою, яка виступає таким собі бар'єром між ним та середнім вухом. Вона рухлива, і її коливання вирівнюють тиск між зовнішньою та внутрішньою зонами органу слуху.

Функції зовнішнього вуха:

- Уловлювання та прийом акустичних хвиль
- Спрямовування звукової хвилі всередину
- Передача звуків до середнього вуха

Середнє вухо

Усередині скроневої кістки черепа розташовується **середнє вухо людини**. Воно починається відразу ж за барабанною перетинкою та призначене для посилення звукових сигналів, що надходять.

Середнє вухо складається з:

- Барабанної порожнини – простір об'ємом приблизно 1 см3 у районі скроневої кістки, наповнений повітрям. У верхній частині порожнини є соскоподібний відросток, що відкриває вхід у так звану печеру – повітряносну клітку.
- Євстахієвої труби – канал діаметром до 2 мм, що займає близько 3,5 см у довжину. Поєднує барабанну порожнину з носоглоткою, забезпечуючи їх повітрообмін.
- Слухових кісточок – сполучний ланцюжок елементів, що відповідають за посилення та передачу звукової хвилі:
  - Молоточок – округла кісточка, що йде від барабанної перетинки
  - Ковадло – овальне тіло з відростками, що з'єднуються з молоточком
  - Стремено – кільцеподібне тіло, що виходить у овальне вікно у напрямку до внутрішнього вуха

Середнє вухо виконує ряд важливих функцій:

- Проводить звукову хвилю
- Підсилює коливання і передає далі
- Захищає чутливу внутрішню частину вуха від акустичних подразнень

Внутрішнє вухо

Найскладніша частина слухової системи людини, яку не дарма прозвали лабіринтом. Саме тут знаходяться **аналізатори слуху та рівноваги,** що відповідають не тільки за звукосприйняття, але й за орієнтацію тіла у просторі та координацію рухів.

Слухова частина внутрішнього вуха складається з наступних елементів:

- Переддень – порожнина у центральній частині лабіринту, що відкриває вхід до равлику

- **Равлик вуха** – кісткове утворення спіральної форми, що представляє собою комплекс різних структур, з вигляду орган дійсно нагадує равликову раковину, завдяки чому й отримав свою назву, ключовими елементами равлику є:
  - Кортієв орган, який відповідає за сприйняття слуху
  - Лімфатична рідина, коливання якої трансформують механічні звукові хвилі на електричні сигнали, готуючи їх таким чином для передачі до центрів головного мозку
  - Волоскові клітини, що вловлюють коливання та передають їх корі головного мозку
- Напівкружні канали – відповідають за роботу вестибулярного апарату

Функції внутрішнього вуха:

- Сприйняття звукової інформації
- Перетворення акустичного сигналу в електричний
- Локалізація звуку, координація рухів, орієнтація в просторі

Крім цього до будови вуха включаються слухові провідні шляхи. Це пучок нервових волокон, що відповідають за трансфер електричних імпульсів від равлику до мозкової кори. Сигнал передається приблизно за 10 мілісекунд.

Висновки

Природа наділила людину неймовірно складною та досконалою акустичною системою. **Будова органів слуху та вестибулярного апарату** – дуже філігранна, практично ювелірна робота. Кожен його мікроскопічний елемент відіграє важливу роль, саме тому система працює у комплексі, у тісній зв’язці. Якщо раптом якась деталь виходить з ладу, слух погіршується, що може спричинити проблеми комунікативного, соціального, емоційного характеру.

Будова органу слуху така, що без необхідного звукового навантаження його частини поступово починають атрофуватися. І якщо не вжити необхідних заходів, зміни досягнуть і до мозкових центрів, відповідальних за слухову функцію. Ось чому на будь-які порушення слуху потрібно звертати увагу на ранніх стадіях та звертатися до фахівців, помітивши погіршення даної функції.

Оскільки **будова вуха людини** досить тонка та крихка, рекомендується берегти цей орган від травм, занадто гучних звуків, постійного впливу шумів, переохолодження, впливу шкідливих речовин та інших негативних чинників. Адже це може спричинити втрату слуху, аж до повної глухоти.Якщо ви помітили проблеми зі слухом то звертайтесь в центр слуху «Беттертон». Проблеми зі слухом не можна ігнорувати.

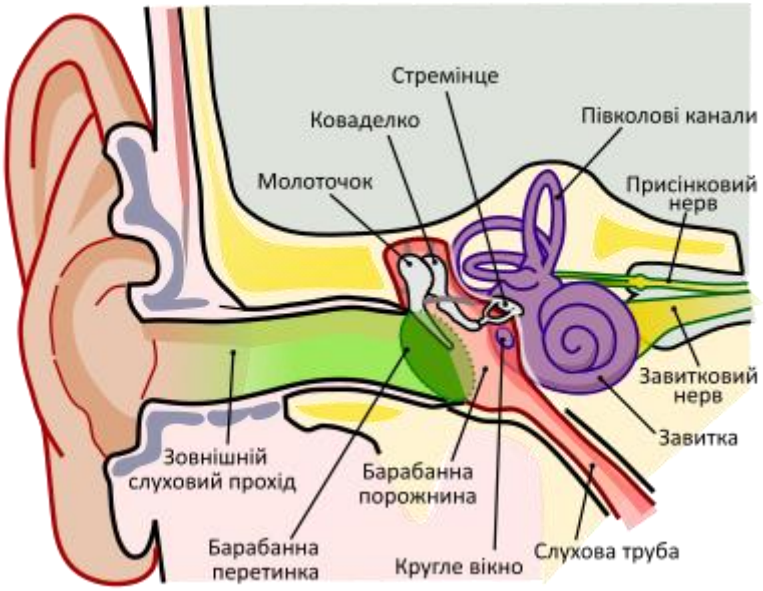
Стремінце
Коваделко
Півколові канали
Молоточок
Присінковий нерв
Завитковий нерв
Завитка
Зовнішній слуховий прохід
Барабанна порожнина
Барабанна перетинка
Кругле вікно
Слухова труба

ТЕМА 9. АНАТОМІЧНІ ОСОБЛИВОСТІ ОКА

О́ко – парний сенсорний орган (орган зорової системи) людини і тварин, що має здатність сприймати електромагнітне випромінювання у видимому діапазоні довжин хвиль і забезпечує функцію зору. Крізь очі надходить ≈ 90% інформації з навколишнього світу.

Око міститься в очній ямці черепа (орбіті). Воно складається з двох частин: очного яблука і допоміжного апарата ока. Очне яблуко має кулясту форму, що дозволяє йому рухатись у межах очної ямки.

Зоровий аналізатор складається з трьох частин:

- периферична частина представлена очима;
- провідникова – зорові нерви;
- центральна – зорова зона кори великих півкуль.

За участю всіх трьох елементів сприймаються і аналізуються світлові подразники, і ми бачимо навколишній світ.

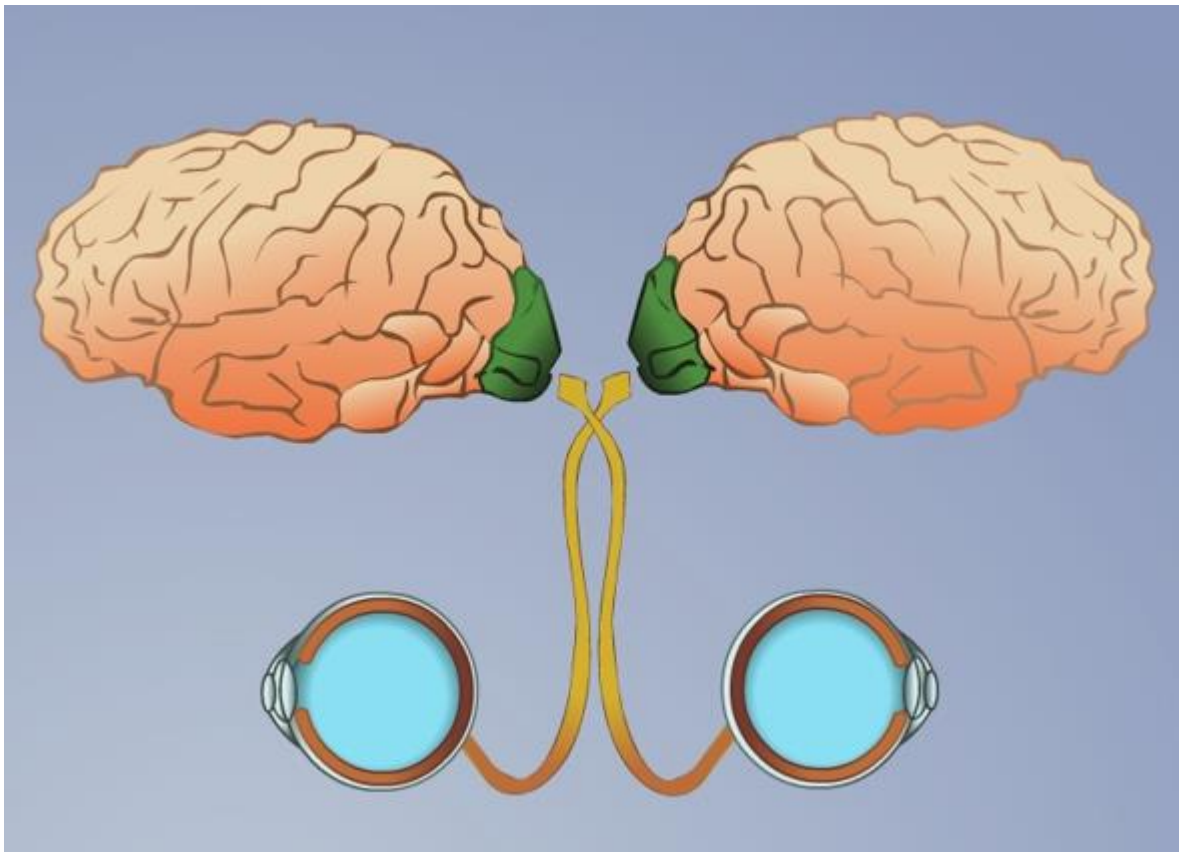

Периферичний відділ зорового аналізатора представлений органом зору. Очне яблуко захищене від зовнішніх впливів допоміжним апаратом. Від механічних ушкоджень очне яблуко захищене стінками очної ямки черепа, в якій воно розташоване.

Від попадання пилу і вологи захищають повіки і вії. Слізні залози виділяють сльозу, яка змиває пил, вбиває бактерії, що потрапили в око та зволожує його поверхню.

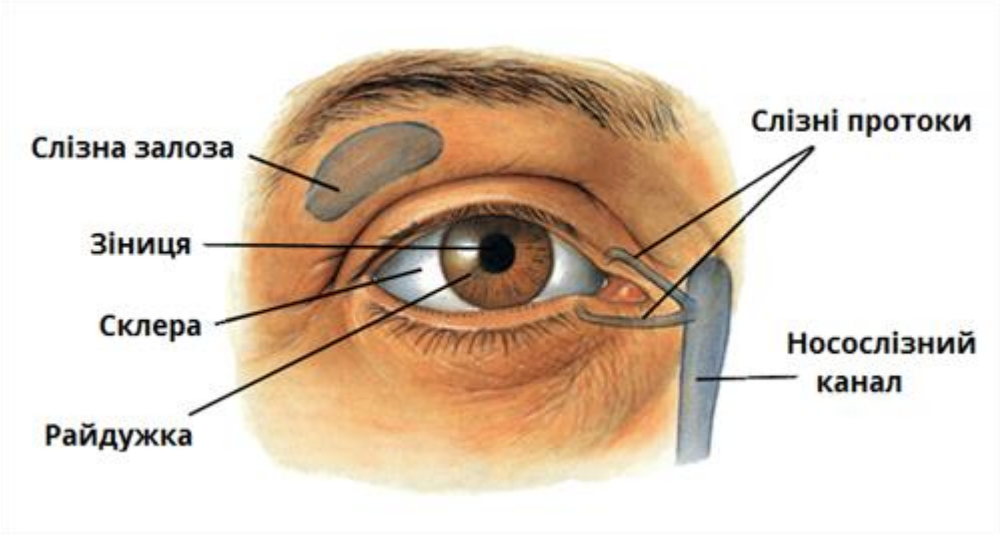

До очного яблука прикріплені м'язи, які забезпечують його рух.

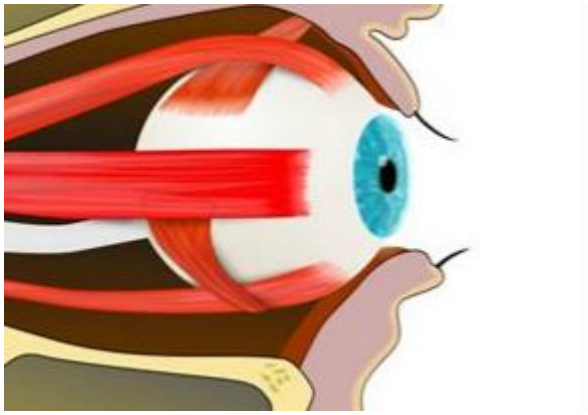

В очному яблуці виділяють три оболонки: зовнішню, судинну і сітківку.



Зовнішня (білкова) оболонка містить колагенові волокна, в передній частині представлена прозорою опуклою рогівкою, а в задній частині – непрозорою білою склерою. Вона захищає око та зберігає його форму. Судинна оболонка забезпечує постачання очей кров'ю. У передній її частині міститься райдужка. Клітини райдужної оболонки містять пігмент меланін, від кількості якого залежить її колір. У центральній частині райдужної оболонки знаходиться зіниця. Зіниця може розширюватися і звужуватися в залежності від яскравості світла.



За зіницею розміщується кришталик – двоопукла прозора лінза. Кришталик може змінювати свою кривизну і фокусувати світлові промені на внутрішній оболонці ока. Цей процес називається акомодація. Між рогівкою і райдужкою розташовується передня камера, між райдужкою і кришталиком – задня камера. У них міститься рідина, яка постачає до рогівки і кришталика поживні речовини. Простір за кришталиком заповнено склистим тілом.

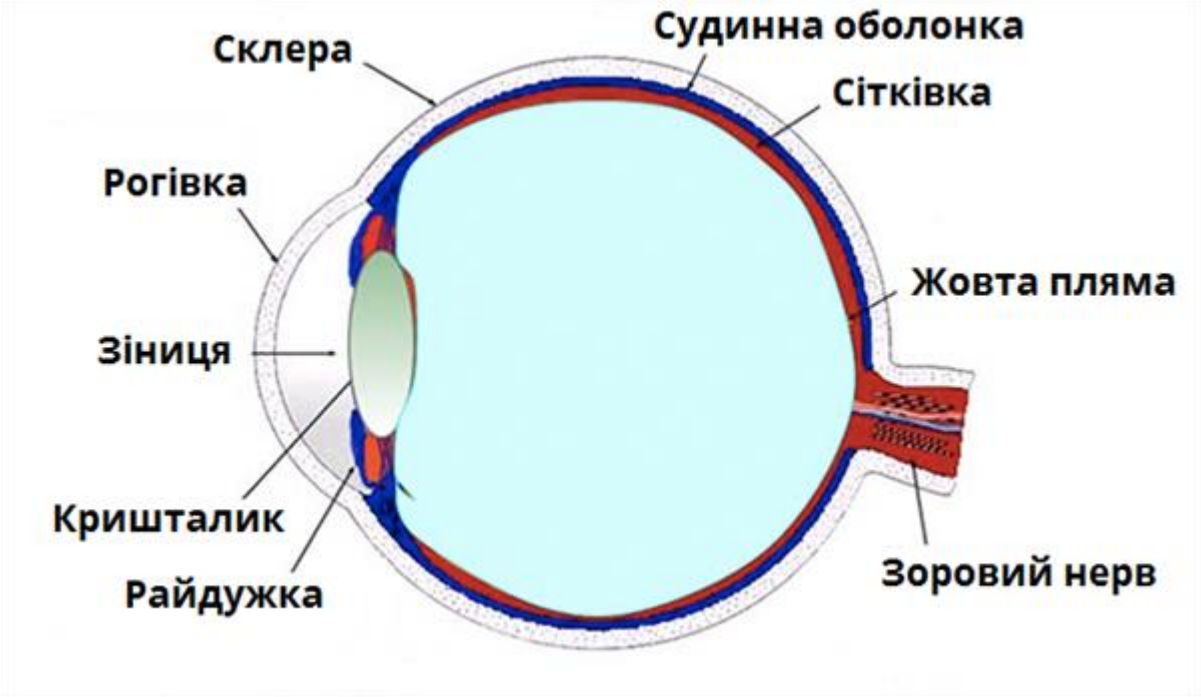

Внутрішня оболонка ока – сітківка – містить світлочутливі клітини (фоторецептори), представлені паличками і колбочками.

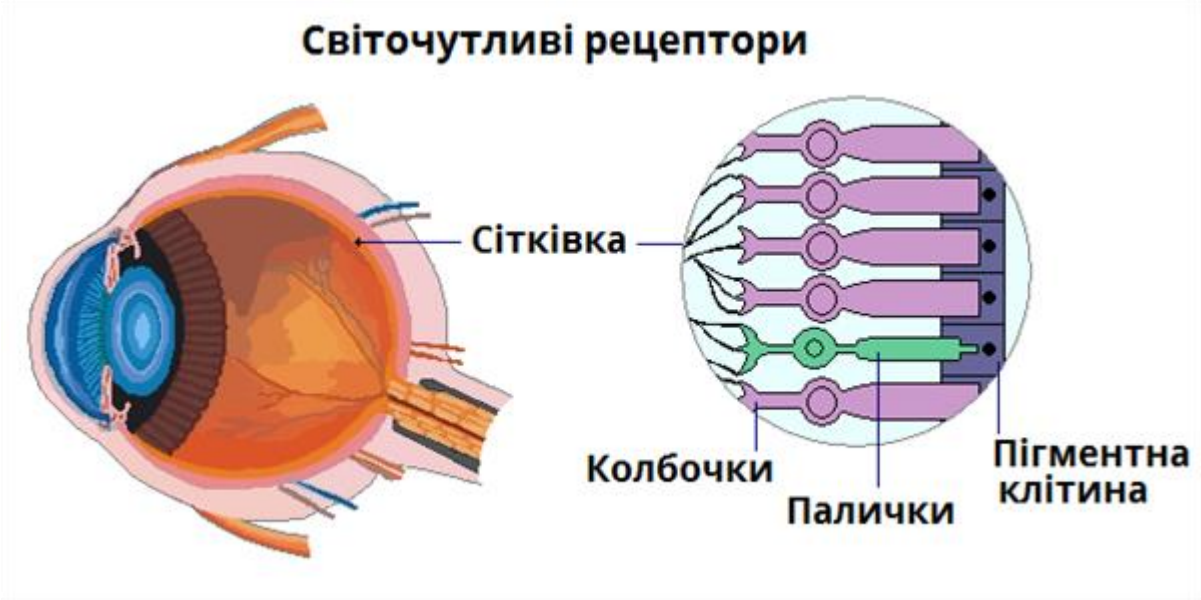

Палички забезпечують сутінковий зір. Колбочки реагують на яскраве світло і забезпечують кольоровий зір. У сітківці містяться три види колбочок: одні сприймають червоний колір, інші – зелений, треті – синій. У результаті взаємодії всіх трьох видів колбочок ми бачимо різні кольори.

Більша частина колбочок міститься у середній частині сітківки і утворює так звану жовту пляму. Місце виходу зорового нерва з сітківки не містить фоторецепторів і називається сліпою плямою.

Око міститься в очній ямці черепа (орбіті). Воно складається з двох частин: очного яблука і допоміжного апарата ока. Очне яблуко має кулясту форму, що дозволяє йому рухатись у межах очної ямки.

Будова ока

Зорова система складається з периферичного відділу (органа зору – ока), провідникового відділу (зорового нерва) і центрального відділу (основу становить зоровий центр кори головного мозку.

Орган зору людини – око – це унікальний і дуже складний орган. У людини два ока, і тому зір бінокулярний, або стереоскопічний. Кожне око розташоване в очній ямці черепа (орбіті), має кулясту форму з опуклішою передньою частиною і тому ще називається очним яблуком (*bulbus oculi*). Така форма ока дає змогу йому рухатися в певних межах очної ямки. Око має три оболонки:

- зовнішня (білкова),
- середня (судинна)
- внутрішня (сітківка).

Зовнішня оболонка

Зовнішня оболонка ока включає білкову оболонку, або склеру, і рогівку. Білкова оболонка, або склера, найщільніша й найміцніша в усьому оці оболонка, що складається зі сполучної тканини, в якій переплелися колагенові та еластичні волокна. Ця оболонка надає очному яблукові форми, тобто виконує опорну функцію. Спереду білкова оболонка переходить у прозору рогівку.

Рогівка – це передня прозора частина ока, лінза. Через рогівку всередину ока проникають світлові промені. Вона має здатність їх заломлювати. Рогівка містить механорецептори, тому дотик до неї спричиняє **безумовний рефлекс**, який проявляється кліпанням.

Отже, зовнішня оболонка захищає око від механічних і хімічних пошкоджень, від мікроорганізмів, пропускає і заломлює промені світла.

Середня оболонка

За зовнішньою оболонкою розташована пронизана кровоносними судинами середня (судинна) оболонка. Вона складається з райдужної оболонки або райдужки, циліарного тіла і, власне, судинної оболонки (хоріоідеа).

Райдужна оболонка розташована спереду судинної оболонки і містить пігмент меланін, який зумовлює її забарвлення – від блакитного до темно-коричневого, має вигляд диска з круглим отвором всередині – зіницею. Завдяки гладеньким м'язам зіниця здатна змінювати свій діаметр, регулюючи кількість світла, що потрапляє в око. Якщо освітлення яскраве – зіниця звужується, в темряві вона розширюється.

Діаметр змінюється і в результаті емоційних реакцій: за стану страху зіниця розширюється, а за гніву – звужується. Це відбувається рефлекторно: під час збудження симпатичного відділу автономної нервової системи (під час стресу, страху) зіниці розширюються, парасимпатичного відділу (після стресу) – звужуються. Завдяки узгодженій роботі цих відділів встановлюється потрібний діаметр зіниці. Так зіничний рефлекс регулює надходження в око світла і має захисне значення.

У середині судинної оболонки міститься циліарне тіло (війчасте тіло), що складається з війкового м'яза і зв'язок, до яких прикріплюється кришталик.

Власне судинна оболонка – це густа сітка кровоносних судин, які забезпечують безперервне живлення всього ока.

Внутрішня оболонка

Внутрішня оболонка – сітківка є світлосприймальною. Вона перетворює світлову енергію (подразнення) на нервовий імпульс і здійснює первинну обробку зорового сигналу.

Кришталик

У порожнині ока міститься ще кришталик і склисте тіло. Кришталик – частина світлозаломлювального апарата ока. Розташований між райдужною оболонкою і склистим тілом, має форму двоопуклої лінзи. Промені світла, що проходять через кришталик, заломлюються.

За норми кришталик прозорий і еластичний, розміщений у тонкій прозорій капсулі, яка переходить по краях у зв'язки, прикріплені до циліарного тіла. Кришталик може змінювати свою форму (кривизну) завдяки тому, що у циліарному тілі є гладенькі м'язи. Під час їхнього скорочення зв'язки натягуються і форма кришталика стає менш опуклою. У разі розслаблення гладеньких м'язів зв'язки також розслаблюються і форма кришталика стає більш опуклою.

Помутніння кришталика спричинює захворювання катаракту. Причиною виникнення катаракти можуть бути порушення обміну речовин, травми, радіоактивне опромінення. Лікування катаракти потребує хірургічного втручання з видаленням помутнілого кришталика та заміною його на штучний. Тепер таке оперативне втручання є безболісним завдяки лазерній хірургії.

Склисте тіло

Всю порожнину ока (очне яблуко) позаду кришталика заповнює прозора желеподібна маса, як розплавлене скло, звідси й назва склисте тіло (склоподібне тіло). На його передній поверхні знаходиться заглиблення для кришталика, краї якого з'єднуються з капсулою кришталика. Кришталик і склисте тіло пропускають світлові промені всередину ока та заломлюють їх. Склисте тіло підтримує також внутрішньоочний тиск.

Передня і задня камери ока

Між рогівкою і райдужкою, а також між райдужкою і кришталиком є невеликі простори, які відповідно називають **передньою** і **задньою камерами** ока. Вони заповнені вологою, що постачає рогівку і кришталик поживними речовинами, оскільки вони не мають кровоносних судин. Камери сполучаються між собою за допомогою зіниці.

Допоміжний апарат ока

До допоміжного апарата ока відносять брови, повіки з віями, слізні залози та м'язи ока. Завдяки бровам піт, що стікає з лоба, не потрапляє в очі. Повіки з віями захищають око від пилу, яскравих променів. Повіки мимовільно, періодично, рефлекторно змикаються та розмикаються, рівномірно змочуючи поверхню ока слізною рідиною. Це має захисне значення. Захисні реакції ока ґрунтуються і на мигальному рефлексі, який спрацьовує під час дії подразника (доторкання до вій, раптове різке освітлення). При цьому око рефлекторно примружуються.

Внутрішня частина повіки, а також передній відділ очного яблука вкриті сполучнотканинною оболонкою – кон'юнктивою. Запалення кон'юнктиви спричиняє захворювання – кон'юнктивіт. Його ознаки: постійне виділення сліз, подразливе відчуття різні в очах, почервоніння повік, іноді гнійні виділення. Причини виникнення кон'юнктивіт — порушення правил гігієни, збудники інфекції, алергени.

Слізний апарат складається зі слізної залози, розташованої у верхньому зовнішньому куті орбіти, слізного мішка і носослізного каналу. Слізна залоза виділяє секрет (сльози) – рідину, яка має певний склад (вода та речовини, що мають антимікробну дію). Сльози зволожують, очищують й дезінфікують рогівку ока, збираються в слізному мішку, а їхній надлишок постійно стікає із внутрішнього кута ока по носослізному каналу у носову порожнину.

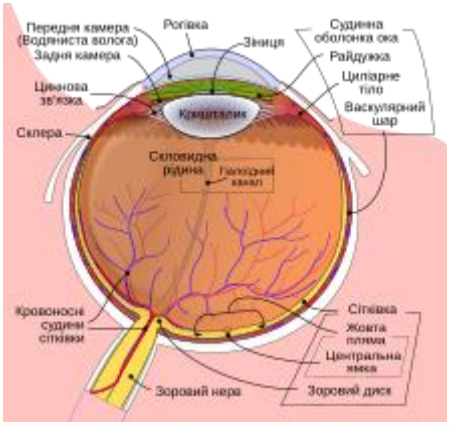
Передня камера (Водяниста волога)
Рогівка
Зіниця
Судинна оболонка ока
Задня камера
Райдужка
Циліарне тіло
Цинова зв'язка
Кришталик
Васкулярний шар
Склера
Склоподібна рідина
Сітківка
Жовта пляма
Центральна ямка
Зоровий нерв
Зоровий диск

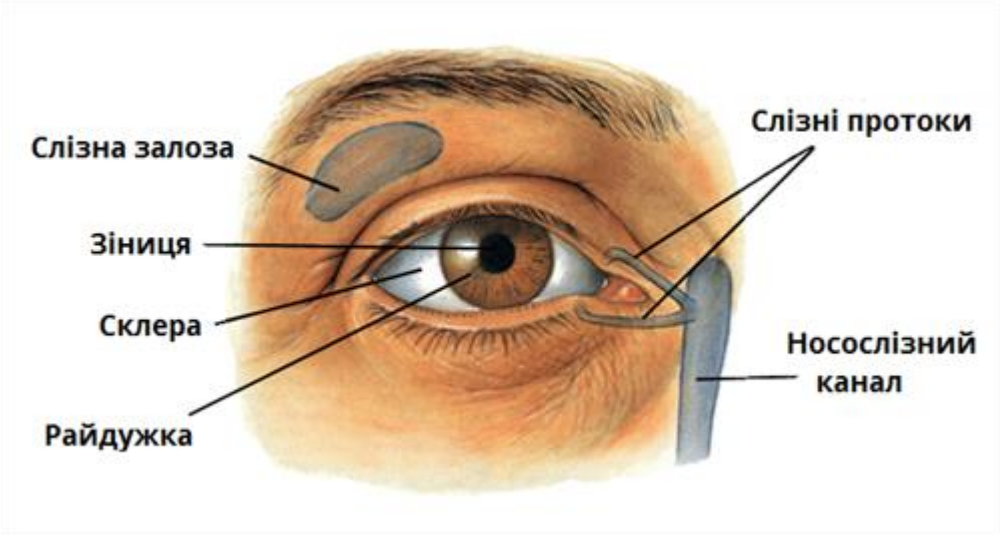
Слізна залоза
Слізні протоки
Зіниця
Склера
Носослізний канал
Райдужка

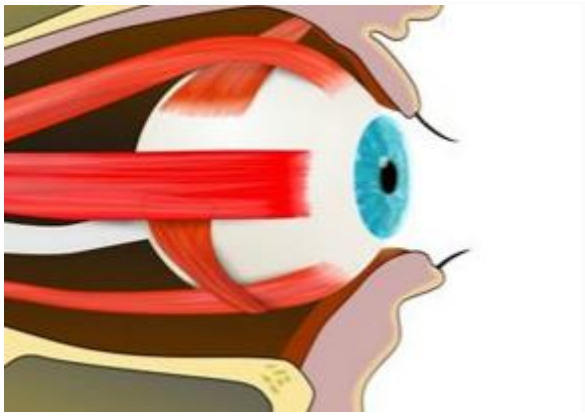


Склера
Судинна оболонка
Сітківка

ТЕМА 10. НИЖНЯ ЩЕЛЕПА

Нижня щелепа (mandibula) непарна, рухома щодо інших кісток черепа, має вигляд вигнутої пластинки, підрозділяється на тіло і гілки (рис.).

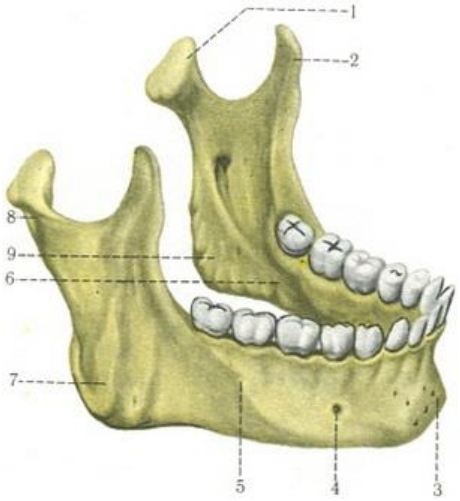

Нижня щелепа.

1 – processus condylaris;
2 – processus coronoideus:
3 – protuberantia mentalis;
4 – for mentale;
5 – linea obliqua;
6 – linea mylohyoidea;
7 – tuberositas masseterica;
8 – collum mandibulae;
9 – tuberositas pterygoidea.

Тіло (corpus) має на зовнішній поверхні виступає по середній лінії підборідний виступ (protuberantia mentalis) з двома горбками; позаду них відкриваються підборідні отвори (forr. mentalia). На зовнішній поверхні тіла видно коса лінія, яка починається нижче підборідного отвору і спрямована до основи вінцевого відростка. На внутрішній поверхні в області різців є подбородочная ость (spina mentalis), латерально і нижче неї – ямки, що представляють місця прикріплення двубрюшной м'язи. Праворуч і ліворуч внутрішню поверхню кістки перетинає щелепно-під'язикова лінія (linea mylohyoidea) – місце початку однойменної м'язи. У верхній частині тіла розташовується альвеолярна дуга з зубними луночками, які відокремлені один від одного перегородками. Гілка щелепи (r. mandibulae) парна, відходить від тіла кістки під кутом 110° Утворився кут (angulus mandibulae) містить на внутрішній поверхні овальний або круглий отвір (for. mandibulae), провідне в нижньощелеповий канал. На зовнішній поверхні розташовується жувальна горбистість (tuberositas masseterica). Гілка нижньої щелепи закінчується вінцевих відростком (processus coronoideus) і мищелкового відростка (processus condylaris), який має суглобну голівку еліпсоїдної форми; довгошерстий її косо розташований по фронтальній осі. Нижче головки на шийці нижньої щелепи є крилоподібний ямка – місце прикріплення латеральної крилоподібні м'язи. Між вінцевих і мыщелковыми відростками розташовується вирізка нижньої щелепи (incisura mandibulae). Окостеніння. Нижня щелепа формується переважно із сполучної тканини, що розвивається з I зябрової дуги (меккелев хрящ). На IV міс внутрішньоутробного розвитку з'являється шість кісткових точок, що зливаються в кісткову пластинку. Після народження дитини виникають вторинні ядра окостеніння в області підборідного отвору, на рівні різців, в шийці нижньої щелепи і на підставі вінцевого відростка. З'єднання правої і лівої половин в єдину нижню щелепу починається на 1-му році життя і закінчується в кінці 2-го року.

ТЕМА 11. НИЖНЯ ЩЕЛЕПА

М’язи шиї (mm. Coli)

Вони мають складне походження, розташовані кількома шарами.

Підшкірний м’яз шиї (*platysma*). Початок: грудна фасція на рівні II ребра. Прикріплення: край тіла нижньої щелепи, привушна фасція, жувальна фасція, м’язи кута рота. Функція: натягає шкіру шиї, полегшує кровотік по підшкірних венах шиї, тягне кут рота вниз і назад.

Груднинно-ключично-соскоподібний м’яз (*m. sternocleidomastoideus*). Початок: двома головками – від ручки груднини і грудинного кінця ключиці. Прикріплення: соскоподібний відросток скроневої кістки, верхня каркова лінія. Функція: нахиляє голову і шию в бік скорочуваного м’яза, повертаючи лице в протилежний бік. У разі двобічного скорочення закидає голову назад. Якщо голова зафіксована тягне ключицю та груднину вгору (піднімає грудну клітку) (мал.1).

Надпід’язикові м’язи (*musculi suprahyoidei*).

Двочеревцевий м’яз (*m. digastricus*) має переднє черевце (***venter anterior***) та заднє черевце (***venter posterior***), які з’єднані проміжним сухожилком. Початок: переднє черевце – двочеревцева ямка нижньої щелепи; заднє черевце: соскоподібна вирізка скроневої кістки. Прикріплення: за допомогою фасціальної петлі проміжний сухожилок фіксується до тіла і великого рогу під’язикової кістки. Функція: піднімає під’язикову кістку, а в разі її фіксації опускає нижню щелепу.

Щелепно-під’язиковий м’яз (*m. mylohyoideus*). Він у вигляді широкої тонкої пластинки утворює дно ротової порожнини, тобто є діафрагмою ротової порожнини. Початок: щелепно-під’язикова лінія, нижньої щелепи. Прикріплення: тіло під’язикової кістки. Сухожилкові волокна обох м’язів по середній лінії утворюють щелепно-під’язикове шво (***raphe mylohyoidea***). Функція: піднімає під’язикову кістку, тягне її вперед, в разі її фіксації опускає нижню щелепу.

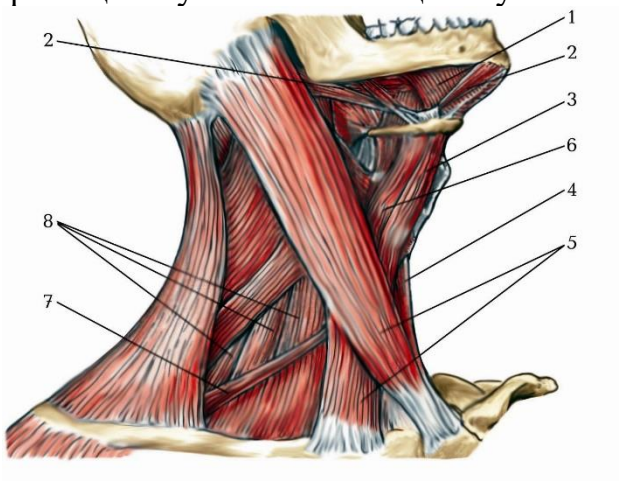

Мал. 1. М’язи шиї, вигляд з правого боку.

1. m. mylohyoideus;
2. venter anterior et venter posterior musculi digastrici;
3. m. sternohyoideus;

4. m. sternothyroideus;
5. m. sternocleidomastoideus;
6. venter superior musculi omohyoidei;
7. venter inferior musculi omohyoidei;
8. mm. scaleni anterior, medius et posterior.

Підборідно-під'язиковий м'яз (*m. geniohyoideus*). Для того, щоб його показати на препараті, розріжте щелепно-під'язиковий м'яз вздовж щелепно-під'язикового шва і відгорніть його назовні. Початок: підборідна ость нижньої щелепи. Прикріплення: тіло під'язикової кістки. Функція: піднімає і тягне вперед під'язикову кістку, а в разі її фіксації опускає нижню щелепу. На задньому черевці двочеревцевого м'яза знайдіть шило-під'язиковий м'яз.

Шило-під'язиковий м'яз (*m. stylohyoideus*). Його пронизує сухожилок двочеревцевого м'яза. Початок: шилоподібний відросток скроневої кістки. Прикріплення: тіло під'язикової кістки. Функція: тягне під'язикову кістку вгору і назад.

Підпід'язикові м'язи (***musculi infrahyoidei***).

Розгляньте підпід'язикові м'язи на препараті. Усі вони (за вийнятком груднинно-щитоподібного м'яза) прикріплюються до під'язикової кістки.

Груднинно-під'язиковий м'яз (*m. sternohyoideus*). Початок: задня поверхня ручки груднини, капсула груднинно-ключичного суглоба, грудинний кінець ключиці. Прикріплення: тіло під'язикової кістки. Функція: опускає під'язикову кістку.

Груднинно-щитоподібний м'яз (*m. sternothyroideus*) розташований під груднинно-під'язиковим м'язом. Початок: задня поверхня ручки груднини, хрящ I ребра. Прикріплення: коса лінія щитоподібного хряща. Функція: опускає щитоподібний хрящ.

Щито-під'язиковий м'яз (*m. thyrohyoideus*). Початок: коса лінія щитоподібного хряща. Прикріплення: тіло і великий ріг під'язикової кістки. Функція: зближає між собою щитоподібний хрящ і під'язикову кістку.

Лопатково-під'язиковий м'яз (*m. omohyoideus*). Має верхнє та нижнє черевця (**venter superior et venter inferior**), що з'єднуються між собою сухожилком. Початок: нижнє черевце – верхня поперечна зв'язка лопатки. Прикріплення: верхнє черевце – тіло під'язикової кістки. Функція: тягне вниз і назад під'язикову кістку. Натягає фасцію, що покриває внутрішню яремну вену, а тому розширює цю вену, сприяючи таким чином кровотокові в ній.

М'язи глибокого шару

Передній драбинчастий м'яз (*m. scalenus anterior*). Початок: передні горбки поперечних відростків III-VI шийних хребців. Прикріплення: горбок переднього драбинчастого м'яза на I ребрі. Функція: нахиляє шийну частину хребта у бік скорочуваного м'яза. При двобічному скороченні нахиляє шию вперед. При фіксованому хребті піднімає I ребро, беручи участь у акті вдиху.

Середній драбинчастий м'яз (m. scalenus medius). Початок: передні горбки поперечних відростків усіх шийних хребців. Прикріплення: I ребро, за борозною

підключичної артерії. Функція: нахиляє шийну частину хребта в бік скорочуваного м'яза. У разі двобічного скорочення нахиляє шию вперед, а якщо хребет зафіксований піднімає І ребро, беручи участь в акті вдиху.

Задній драбинчастий м'яз (*m. scalenus posterior*). Початок: задні горбки поперечних відростків V-VII шийних хребців. Прикріплення: II ребро. Функція: нахиляє шийну частину хребта в бік скорочуваного м'яза. У разі двобічного скорочення нахиляє шию вперед. Якщо хребет зафіксований, піднімає II ребро, бере участь в акті вдиху.

Довгий м'яз шиї (*m. longus coli*). Початок: тіла верхніх трьох грудних і нижніх трьох шийних хребців, а також поперечні відростки трьох верхніх шийних хребців. Прикріплення: поперечні відростки та тіла шийних хребців, передній горбок атланта. Функція: нахиляє шию в бік скорочуваного м'яза, а разі двобічного скорочення нахиляє шию вперед.

Довгий м'яз голови (*m. longus capitis*). Початок: передні горбки поперечних відростків III-VI шийних хребців. Прикріплення: основна частина потиличної кістки. Функція: згинає шию та нахиляє голову вперед.

Передній прямий м'яз голови (*m. rectus capitis anterior*). Початок: бічна маса атланта. Прикріплення: основна частина потиличної кістки. Функція: нахиляє голову в бік скорочуваного м'яза, а в разі двобічного скорочення – вперед.

Бічний прямий м'яз голови (*m. rectus capitis lateralis*). Початок: поперечний відросток атланта. Прикріплення: бічна частина потиличної кістки. Функція: нахиляє голову в бік скорочуваного м'яза, а в разі двобічного скорочення – вперед.

Підпотиличні м'язи (*mm. suboccipitales)*

Розташовані між потиличною кісткою та першими двома шийними хребцями (мал. 2).

Задній великий прямий м'яз голови (*m. rectus capitis posterior major*). Початок: остистий відросток II шийного хребця. Прикріплення: бічний відділ нижньої каркової лінії. Функція: у разі двобічного скорочення закидає голову назад, однобічного – обертає її у свій бік.

Малий прямий задній м'яз голови (*m. rectus capitis posterior minor*) розташований під великим заднім прямим м'язом голови. Початок: задній горбок атланта. Прикріплення: присередній відділ нижньої каркової лінії, потиличної кістки. Функція: закидає голову назад.

Верхній косий м'яз голови (*m. obliquus capitis superior*). Початок: поперечний відросток атланта. Прикріплення: нижня каркова лінія. Функція: закидає голову назад.

Нижній косий м'яз голови (*m. obliquus capitis inferior*). Початок: остистий відросток II шийного хребця. Прикріплення: поперечний відросток атланта. Функція: обертає голову в однойменний бік.

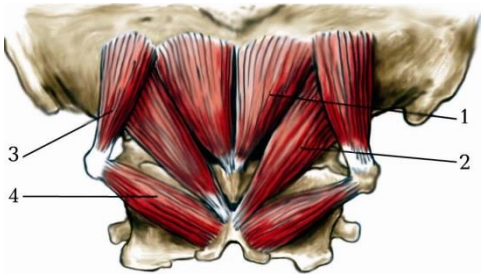

Мал. 2. Підпотиличні м’язи, вигляд ззаду.

1. m. rectus capitis posterior minor;
2. m. rectus capitis posterior major;
3. m. obliquus capitis superior;
4. m. obliquus capitis inferior.

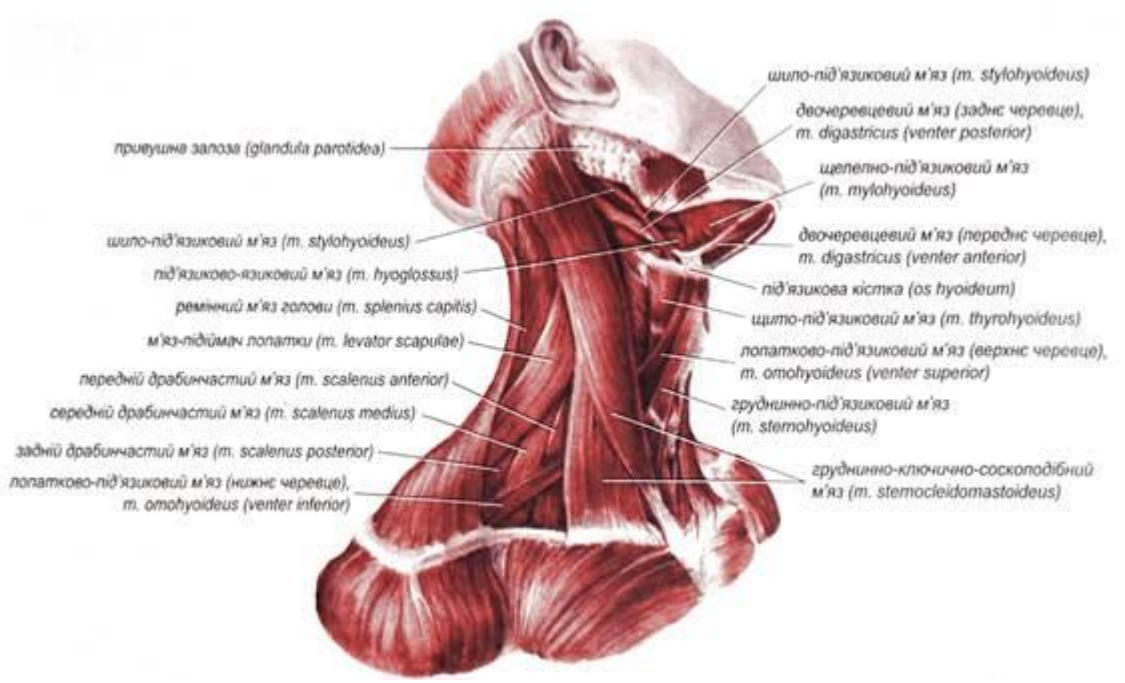

ДОДАТКИ

Вивчення курсу «Основи пластичної анатомії» передбачає засвоєння анатомічної термінології, та формує теоретичні і практичні знання і навики з даного предмету. Даний курс розглядається в аспекті пластики м’язів, та являється базовим для вивчення предметів: «Малюнок» та «Живопис». З’ясування основних типів суглобів їх вплив на пластику а також розгляд скелета, як каркасу, що формує рух, динаміку та пластику людської фігури. Засвоєння принципів будови м’язів їх розміщення, кріплення та пластичні особливості. Вивчення роботи м’язів, їх функція, що визначає особливість морфології людської фігури в контексті пластики. Оволодіння курсом сприяє зростанню професійного рівня студента, зокрема в розвитку його теоретичних понять, та практичних навиків.

НАОЧНІ МАТЕРІАЛИ:

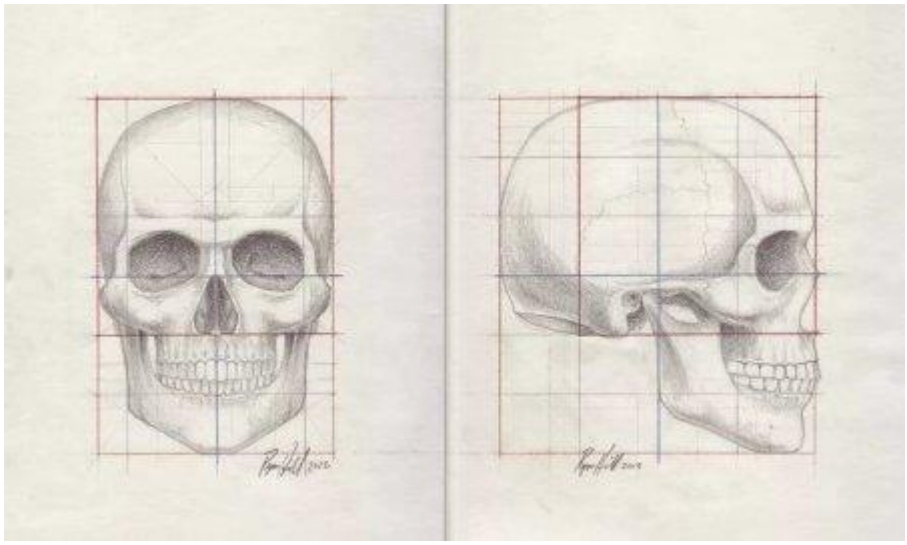

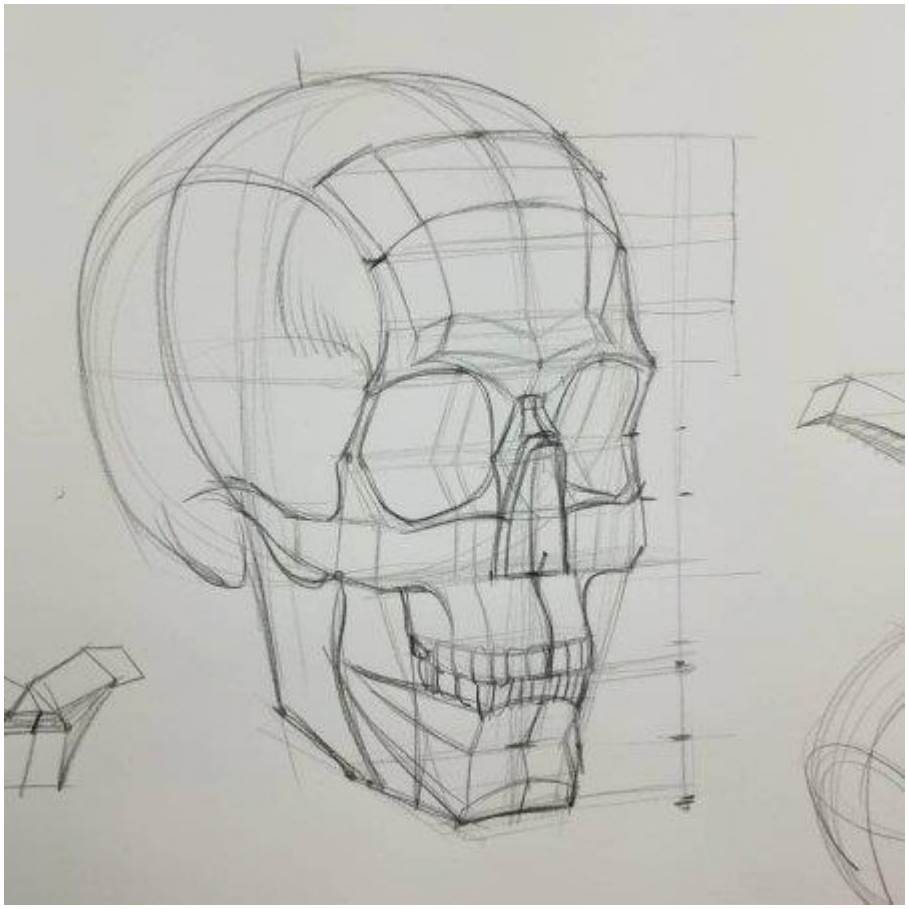

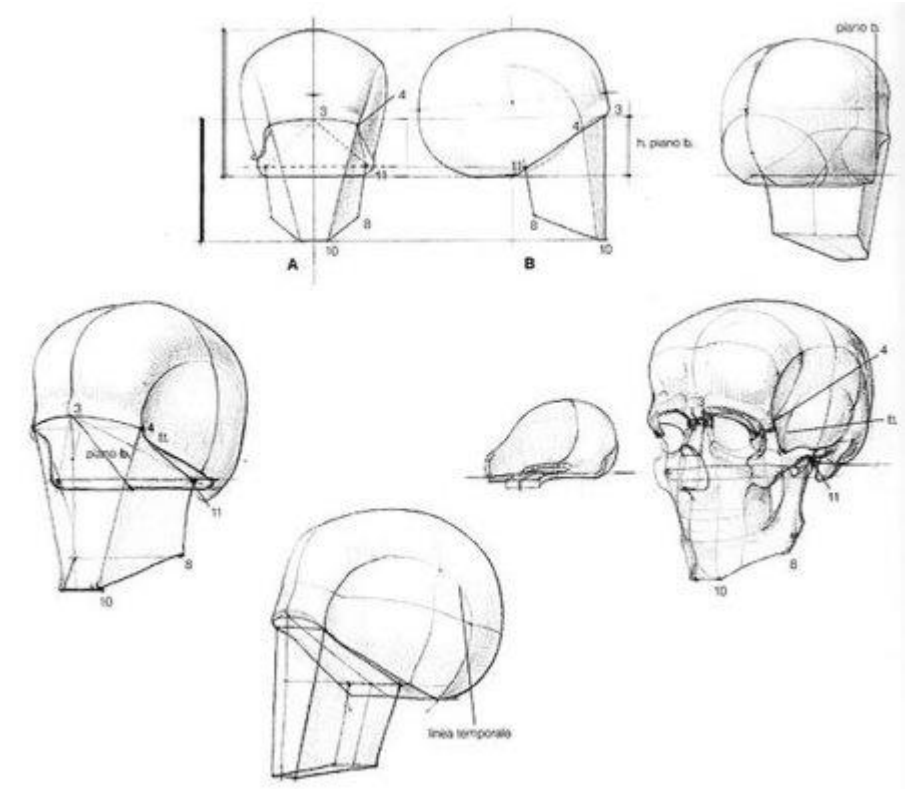
piano b.
h. piano b.
A
B
piano b.
linea temporale

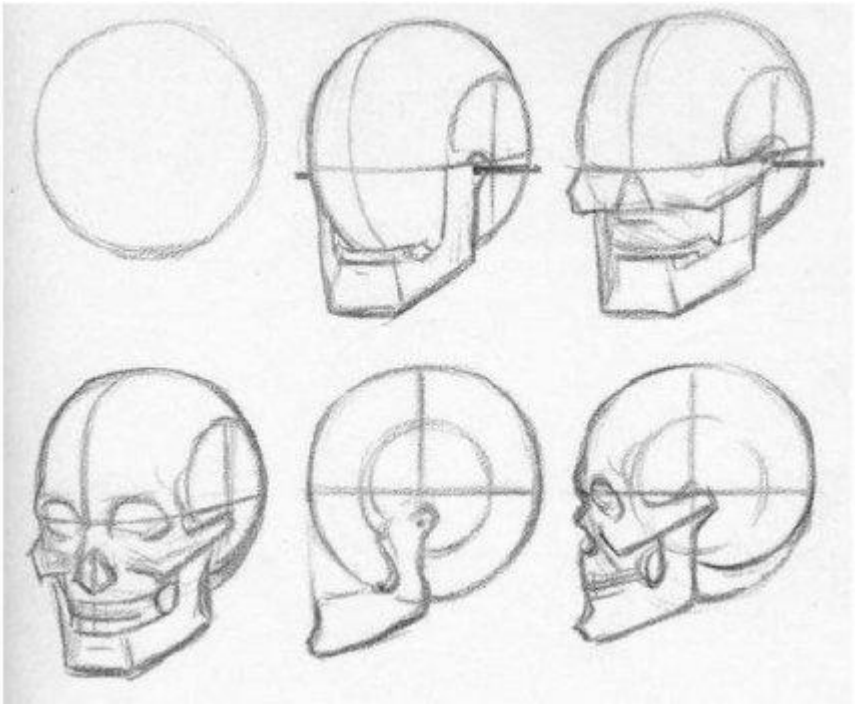

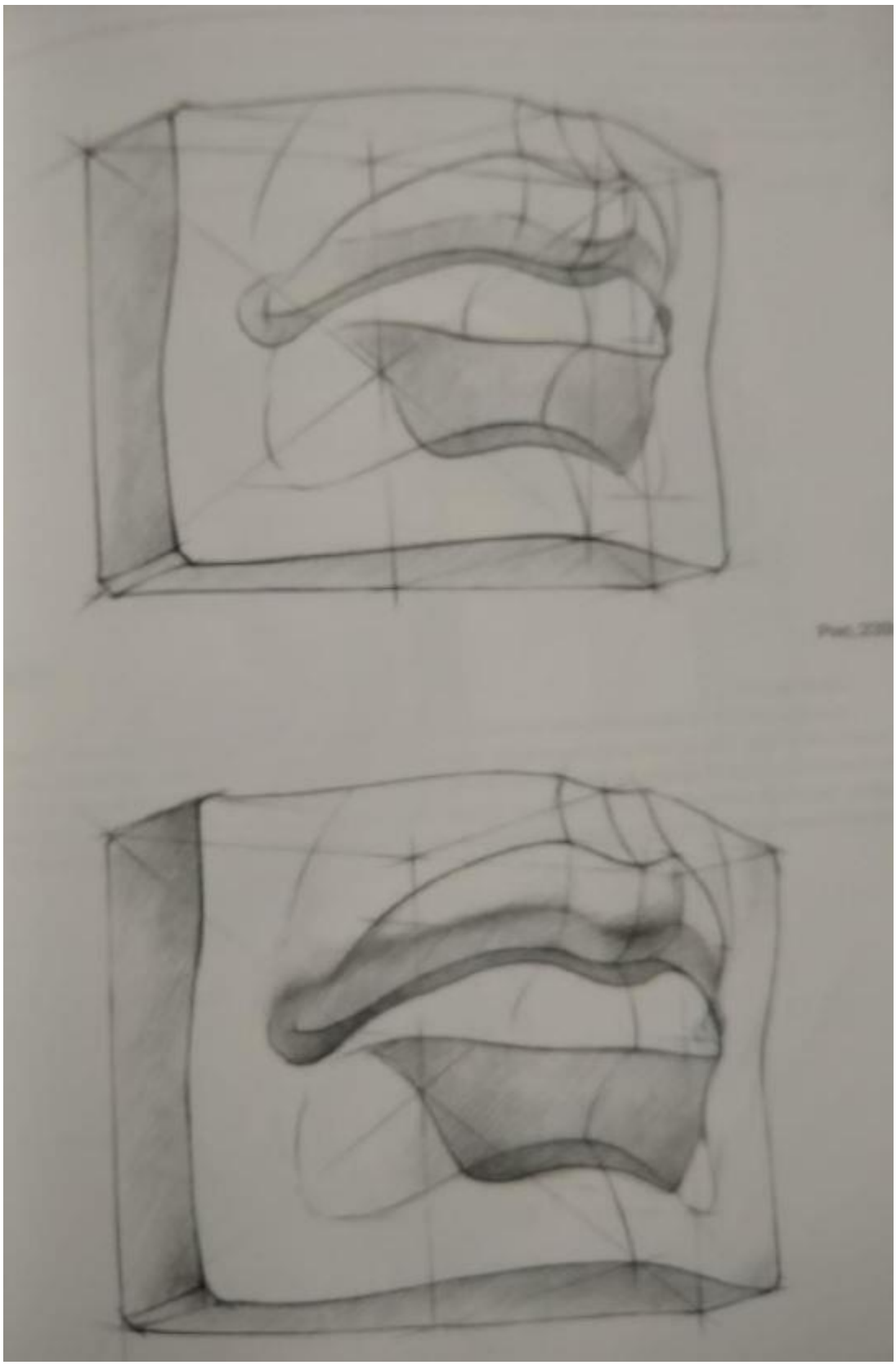

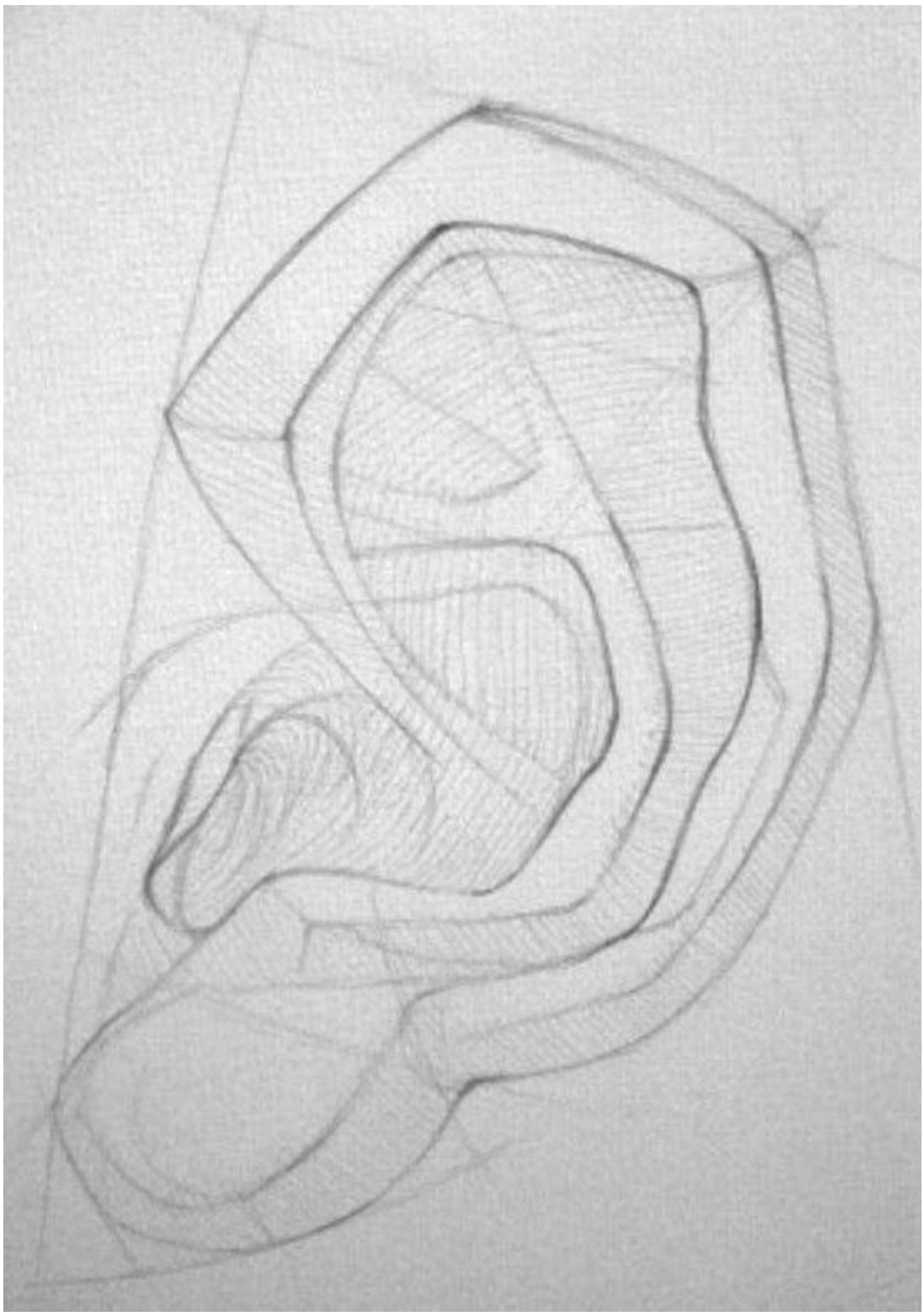

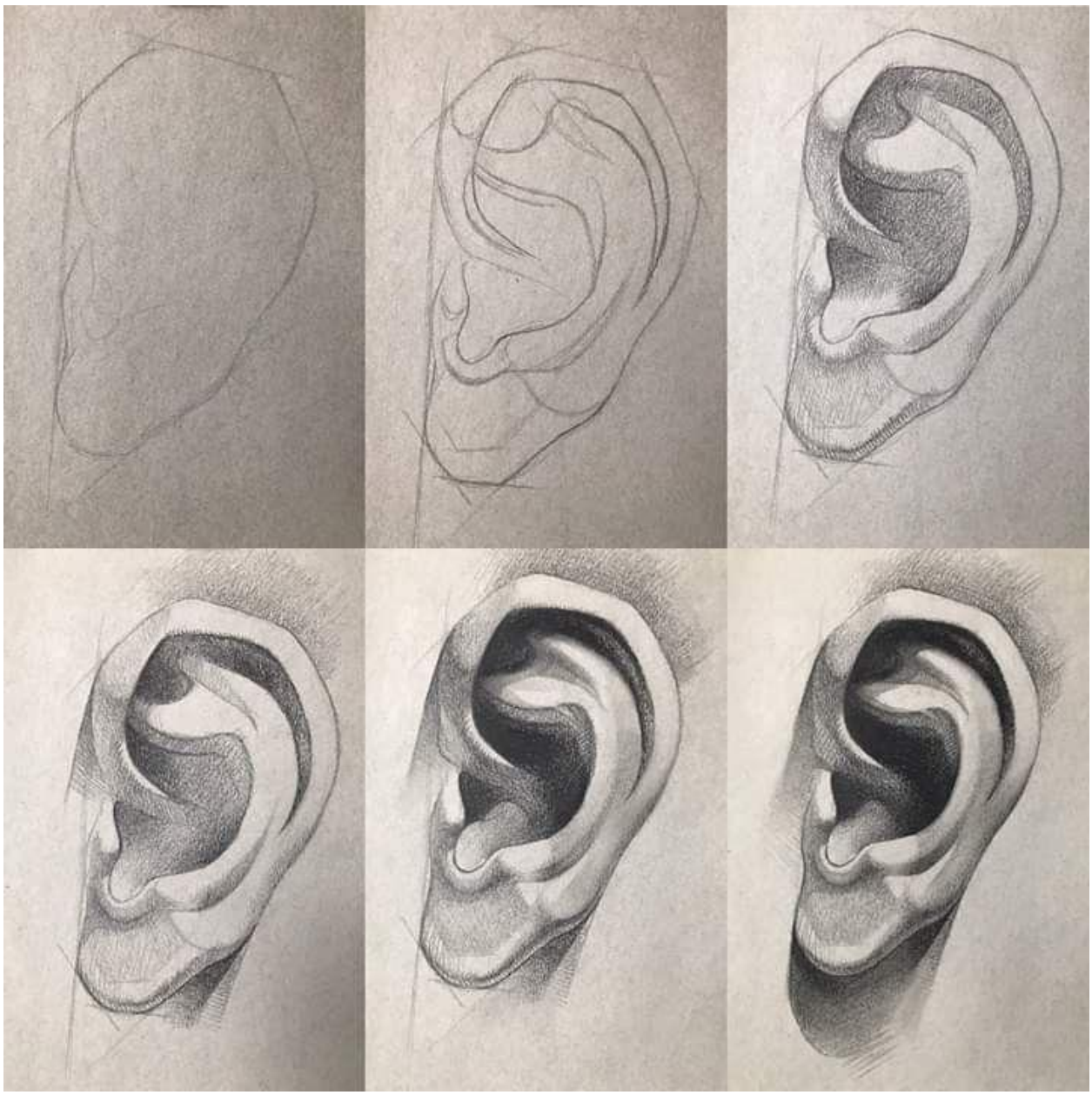

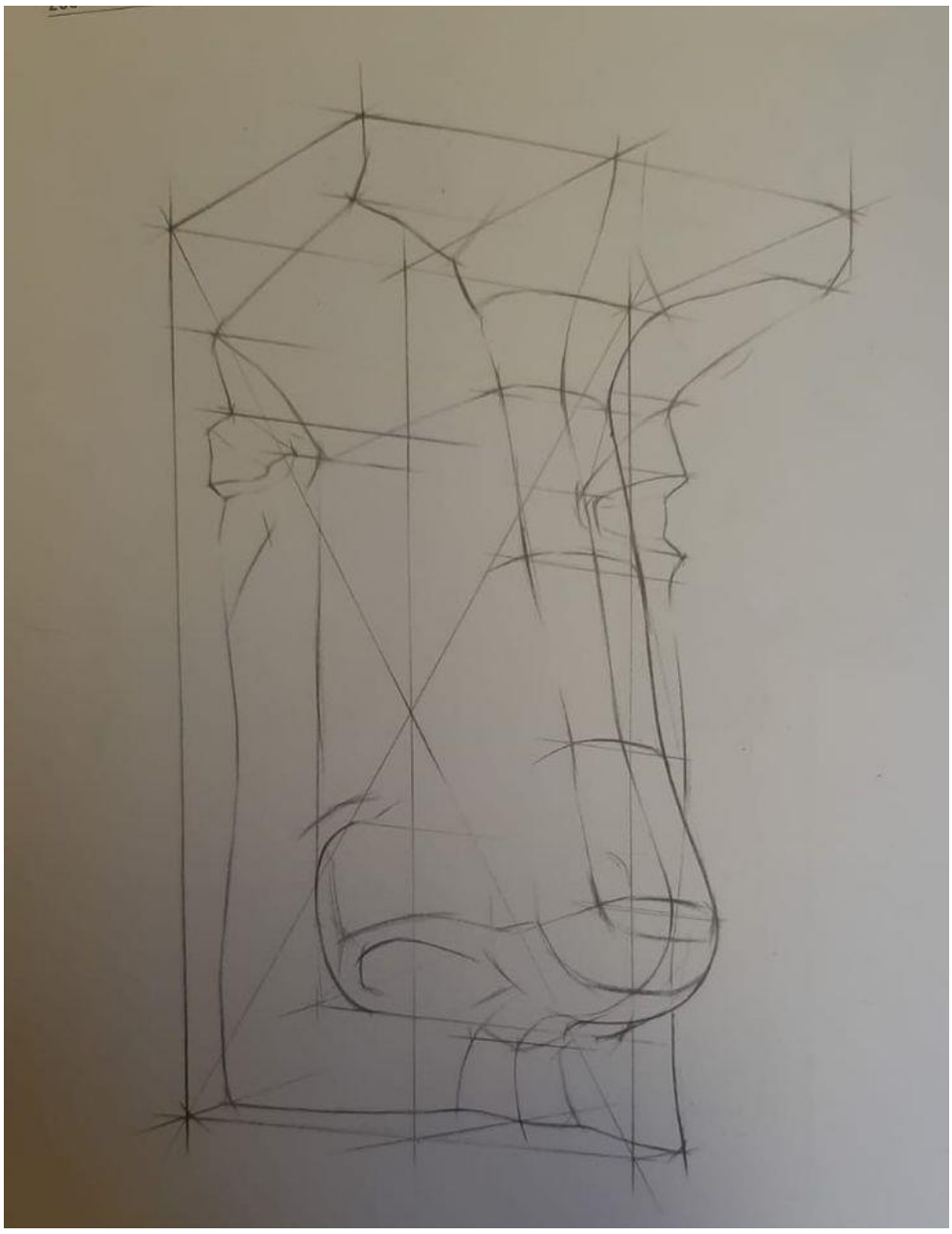

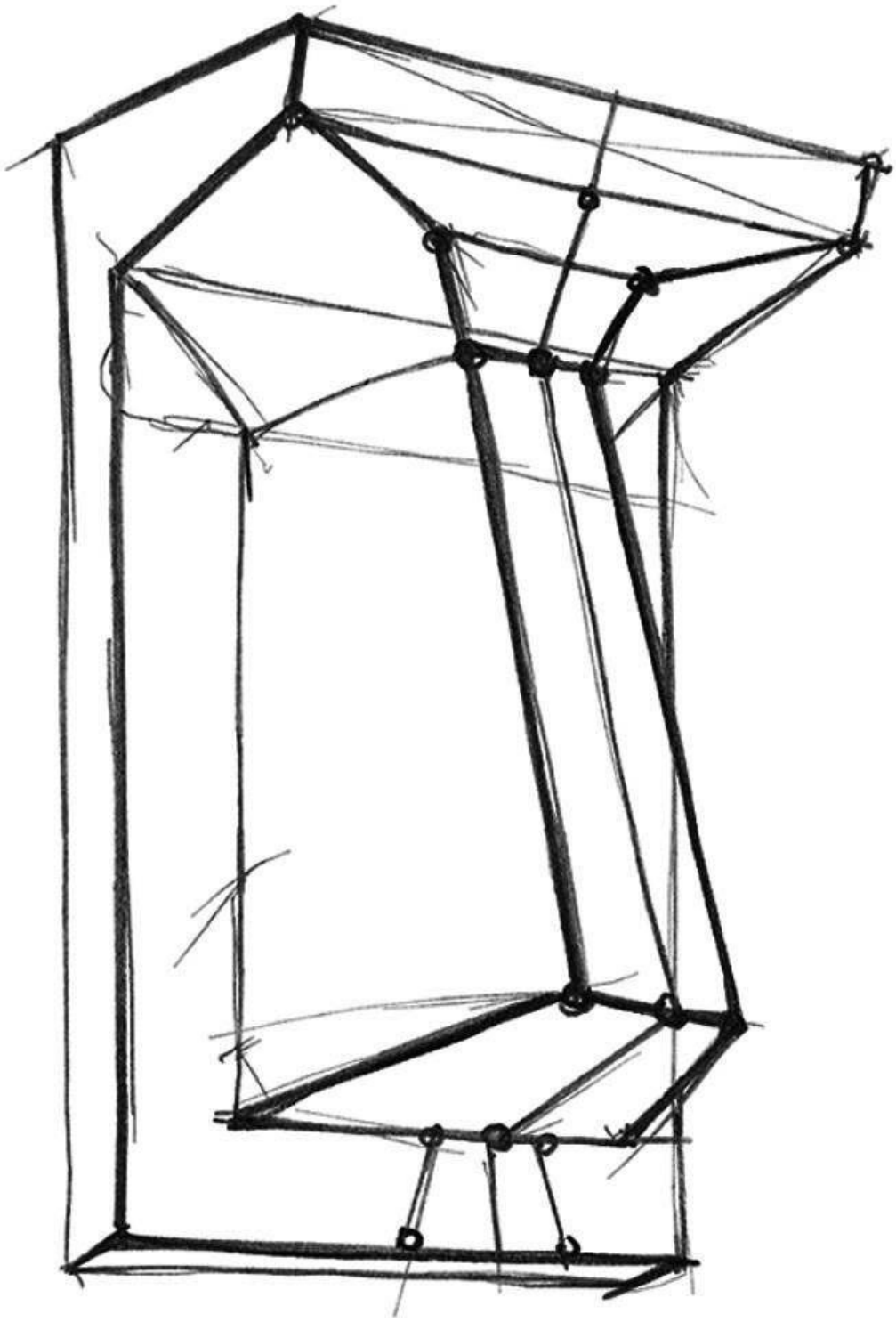

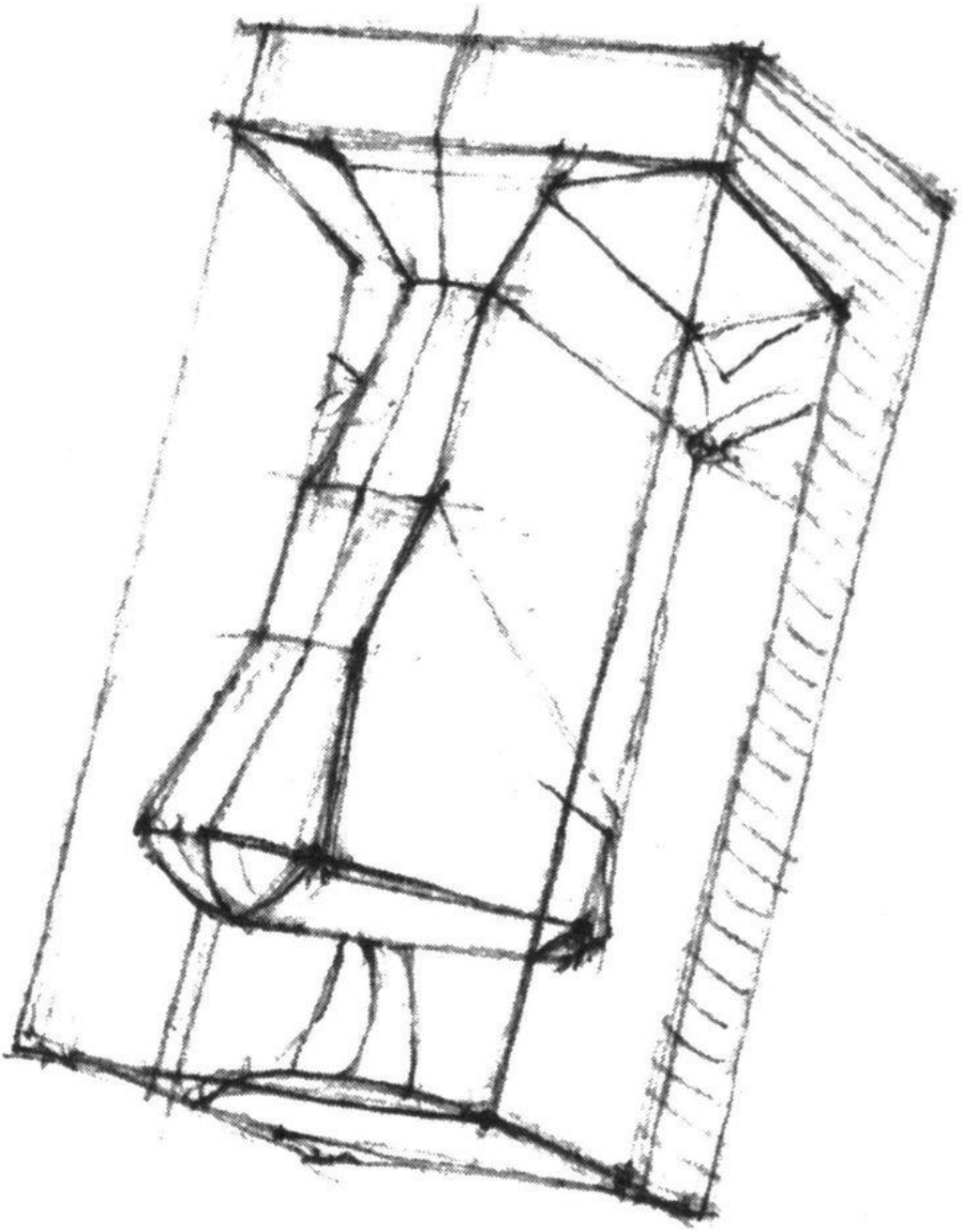

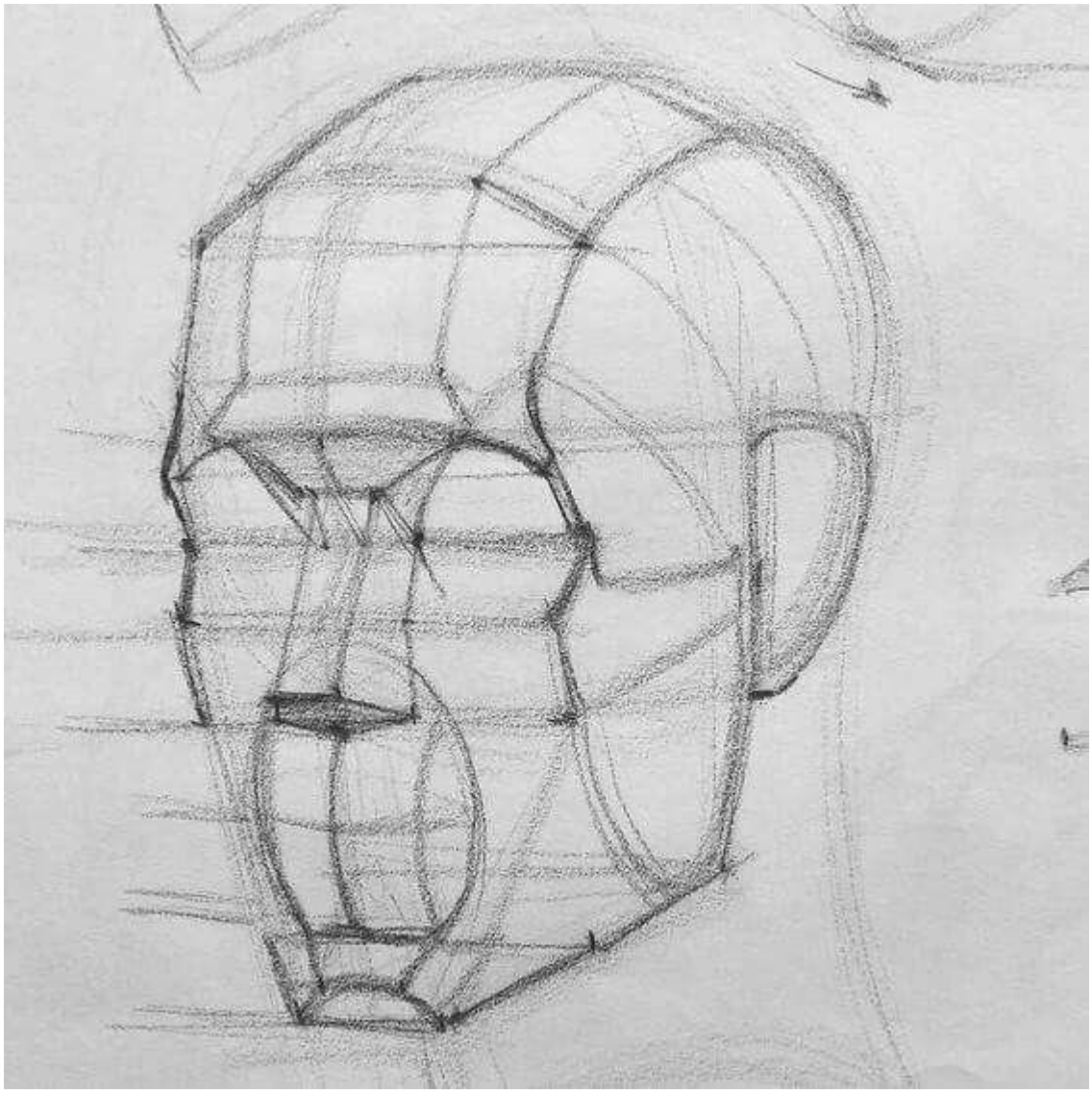

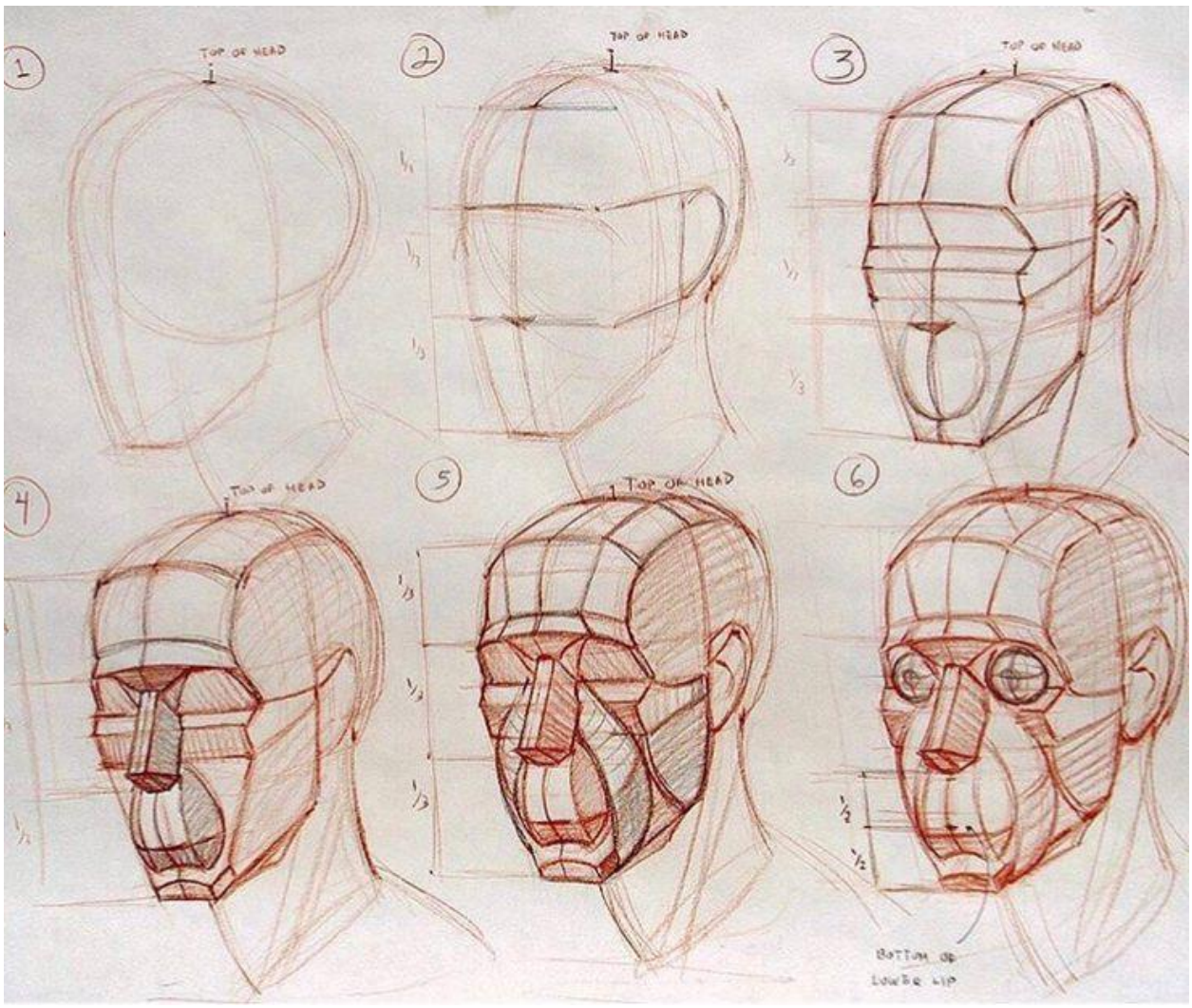
1
TOP OF HEAD
2
TOP OF HEAD
3
TOP OF HEAD
4
TOP OF HEAD
5
TOP OF HEAD
6
BOTTOM OF
LOWER LIP


1
2
3
4
5
1/2
1/2
3 cm
3 cm
Three cm
3 cm
Three cm
Three cm
3 cm
1
2
3
4
5
6

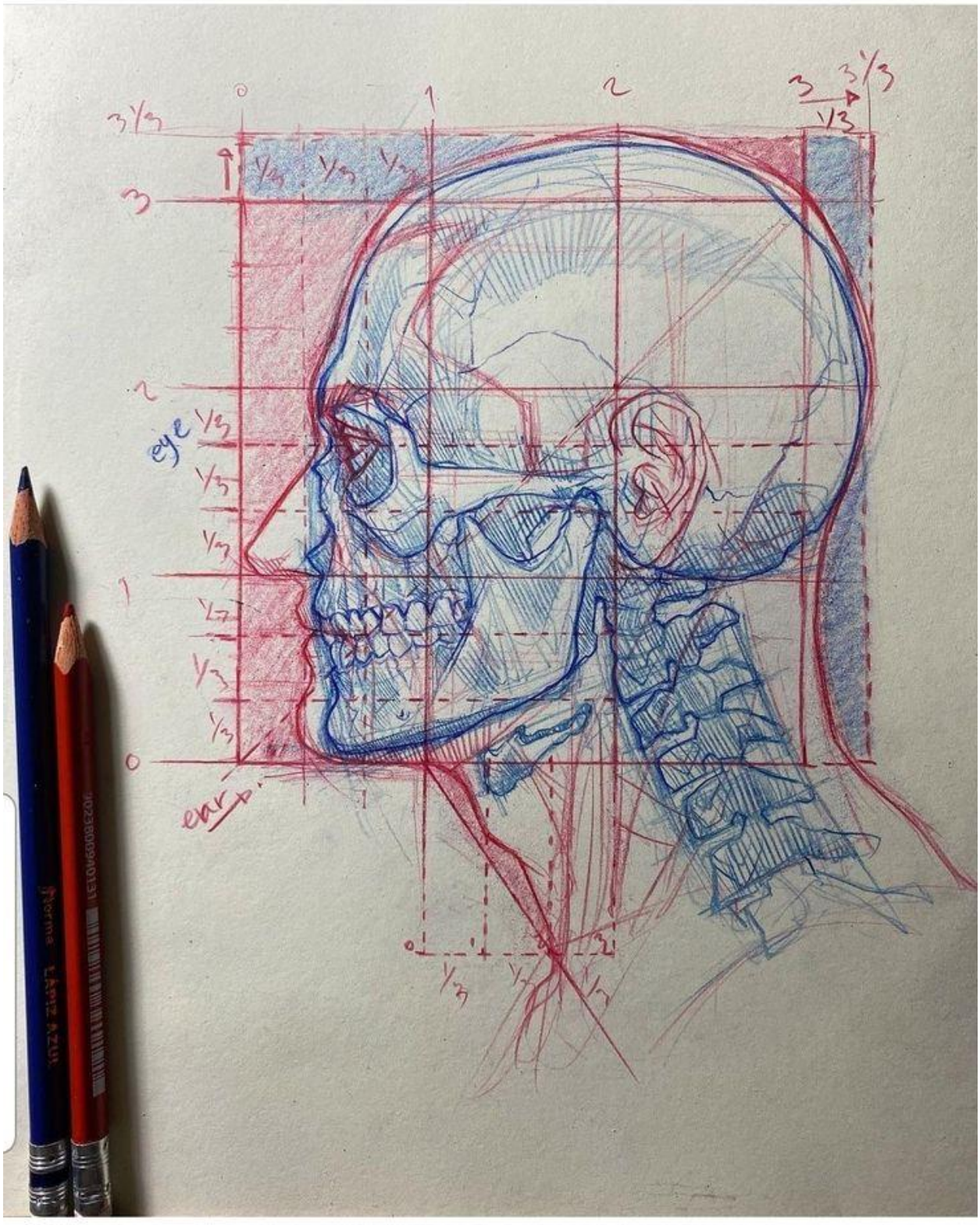
eye
ear